

ISSN 1643-0050

magazyn OTORYNO- LARYNGOLOGICZNY

WYDANIE SPECJALNE • październik 2003


Zastosowanie cefuroksymu w leczeniu ostrego zapalenia ucha środkowego u dzieci

prof. dr hab. med. Danuta Gryczyńska

lek. Magdalena Łapienis

lek. Elwira Adamska

dr med. Krzysztof Powajbo



GlaxoSmithKline

Zastosowanie cefuroksymu w leczeniu ostrego zapalenia ucha środkowego u dzieci

prof. dr hab. med. Danuta Gryczyńska
lek. Magdalena Łapienis
lek. Elwira Adamska
dr med. Krzysztof Powajbo

The authors present results of retrospective clinical analysis of usefulness of the cefuroxime therapy in acute ENT diseases in children.

Acute otitis media has been and still is the most common disease in children up to 5 years of age.

The material consisted of 192 children aged from 6 months – 17 years, hospitalized at the Clinic between 1997–2002.

The results of the study show that cefuroxime therapy is safe and effective. Beneficial therapeutic effect was obtained in 94,5% of patients.

KEY WORDS:

otitis media, children, cefuroxime

Ostre zapalenie ucha środkowego (OMA) jest najczęściej rozpoznawaną chorobą u dzieci do lat 5. jest następstwem ostrego zakażenia nosa i gardła. Dzieci, szczególnie przebywające w żłobku, bądź przedszkolu nadkażają się nawzajem i chorują kilka razy w ciągu roku, częściej od dzieci pozostających w domu. Zakażenia górnych dróg oddechowych mają podłoże wirusowe, ale w niektórych przypadkach po kilkunastu godzinach, może rozwinąć się zakażenie bakteryjne.

Wśród wirusów wywołujących zakażenia górnych dróg oddechowych identyfikuje się *rynowirusy*, *wirusy Coxackie*, *koronawirusy*, *RS wirusy*, *adenowirusy*, *wirusy grypy i paragrypy* oraz *enterowirusy*. W zakażeniach bakteryjnych najczęstszymi patogenami górnych dróg oddechowych są: *Str. pneumoniae*, *M. catarrhalis* i *H. influenzae*. Zakażenia tymi patogenami leżą u podstaw m.in. ostrego zapalenia ucha środkowego (Bluestone i Klein 1994, Dzierżanowska i Jeljaszewicz 2001, Hryniowicz 2003).

Obserwacje kliniczne wskazują na pewne zmiany w przebiegu OMA u dzieci w ostatnich latach.

Wyróżnia się obecnie:

- postać nieżytową – o łagodnym przebiegu, z pobolewaniem ucha, trwającym kilka lub kilkanaście godzin, stanem podgorączkowym i cechami infekcji nosa i gardła. Otalgia mija

Klinika Otolaryngologii Audiologii i Foniatrii
Dziecięcej UM w Łodzi

Kierownik: prof. dr hab. med. Danuta Gryczyńska
ul. Sporna 36/50, 91-738 Łódź

często samoistnie lub po podaniu leku przeciwbólowego. Postać ta występuje w ok. 40% przypadków zakażenia górnych dróg oddechowych i nie wymaga antybiotykoterapii (Del Mar, Glassiou, Hagen 1997). Postać nieżytowa może przejść w:

- ostre zapalenie ucha o przebiegu typowym – z bólem ucha, gorączką. Otoskopowo – błona bębenkowa jest wówczas jednolicie przekrwiona, bez cech uwypuklenia w fazie początkowej. W tych przypadkach podanie antybiotyku zdecydowanie poprawia stan ogólny i miejscowy. Antybiotyk można stosować przez 5–7 dni, uzyskując wyleczenie (Gooch 1996). Poprawę przyspiesza podanie leków objawowych (p-bólowych, p-gorączkowych) oraz kropli anemizujących błonę śluzową nosa, celem utrzymania drożności trąbek słuchowych,

- ostre zapalenie ucha o burzliwym przebiegu, z objawami nasilonego bólu, wysokiej gorączki, przekrwienia i uwypuklenia błony bębenkowej.

W takiej postaci często występują powikłania np. zapalenie wyrostka sutkowatego, pora-

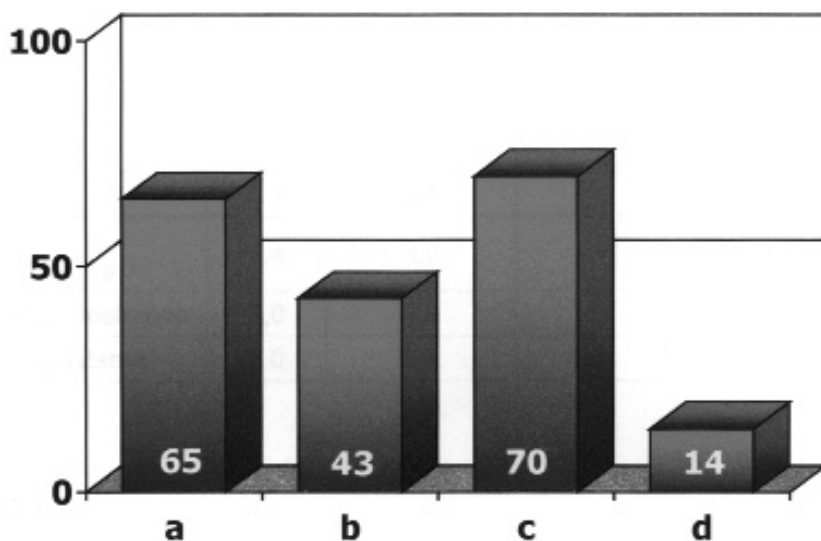
żenie n. VII. Błona bębenkowa wymaga paracentezy, perforacja samoistna nie należy do rzadkości. Konieczna jest antybiotykoterapia, wspomagana leczeniem objawowym. W tych przypadkach cefalosporyny II generacji jako leki II rzutu są zwykle stosowane od początku terapii.

Wśród tej grupy cefalosporyn **cefuroxym** występuje w postaci parenteralnej i doustnej. Stwarza to możliwość leczenia sekwencyjnego.

Należy pamiętać, że u dzieci poniżej 2 roku życia w każdym zapaleniu obowiązuje antybiotykoterapia. Niemowlętom do 6 mies. należy zlecić od razu antybiotyk II rzutu, a do 3 mies. antybiotyk zawsze w postaci parenteralnej

W Klinice Otolaryngologii Dziecięcej w latach 1997–2002 hospitalizowano 192 dzieci z ostrym zapaleniem ucha środkowego o burzliwym przebiegu i/lub zagrażającym powikłaniem ze strony wyrostka sutkowatego w wieku od 6 miesięcy do 17 lat.

Cefuroxym stosowano drogą dożylną w dawce 75–100 mg/kg masy ciała w dwóch lub trzech dawkach podzielonych przez kilka



Ryc. 1. Dzieci leczone cefuroxymem z powodu ostrego zapalenia ucha środkowego i zewnętrznego

- ostre zapalenie ucha środkowego o burzliwym przebiegu OMA
- ostre zapalenie z odczynem ze strony wyrostka sutkowatego
- zaostrzenie OMS
- otitis externa acuta

Tabela. I. Przebieg terapii sekwencyjnej cefuroksymem u dzieci z OMA.

	Dożylnie (doby)	Doustnie (doby)	Kontynuacja leczenia w domu (doby)
OMA	3,4	2,1	4,2
OMA + mastoiditis	4,4	3,2	3,0
OMS zaostrzone	3,0	3,9	2,0
Otitis externa	3,0	2,7	3,0

dni, a po uzyskaniu poprawy kontynuowano terapię drogą doustną najpierw w Klinice, a następnie w domu.

W ocenie wyników leczenia stosowano 4-stopniową skalę:

- wyleczenie
- poprawa
- brak poprawy
- pogorszenie

Wśród dzieci leczonych wyróżniono następujące grupy:

- a) ostre zapalenie ucha środkowego o burzliwym przebiegu OMA – 65 dzieci
- b) ostre zapalenie z odczynem ze strony wyrostka sutkowatego – 43 dzieci
- c) zaostrzenie OMS – 70 dzieci
- d) otitis externa acuta – 14 dzieci

Stosowaną u dzieci terapię sekwencyjną cefuroksymem przedstawia tab. I

U wszystkich dzieci hospitalizowanych z tej grupy w przypadku braku drenażu samoistnego wykonywano szeroką paracentezę.

W 14 przypadkach wobec narastających objawów zapalenia wyrostka sutkowatego wykonano antromastoidectomię. U tych dzieci dołączono obok cefuroksymu antybiotyków aminoglikozydowy.

Objawy kliniczne oceniono u 178 dzieci. Ból ucha, gorączka, niedosłuch, katar, czasem rozlane bóle głowy, dreszcze ustąpiły u 168 dzieci

(94,5% przypadków) po zastosowanym leczeniu. Oceniono tę terapię jako wyleczenie.

Jako „poprawę” w leczeniu potraktowano 10 dzieci (5,5%), u których jedynie utrzymał się niedosłuch przewodzeniowy niewielkiego stopnia. Dzieci te były poddane dalszej opiece Poradni Audiologicznej.

Nie zanotowano przypadków „braku poprawy”, ani „pogorszenia” po leczeniu.

Objawy niepożądane wystąpiły jedynie u 2 dzieci (1,1%) w postaci przejściowych nudności, biegunki i bólów brzucha.

Cefuroksym w leczeniu zapalenia ucha środkowego jest lekiem o wysokiej skuteczności klinicznej, znikomych objawach niepożądanych. W terapii sekwencyjnej jest lekiem wygodnym w stosowaniu zarówno dla pacjenta jak i lekarza. ●

Piśmiennictwo

- Bluestone C., Klein J. (1994) Otitis media in infants and children. Wyd. II. Philadelphia, W. B. Saunders. 17-37.
- Gooch W.M. i in. (1996) Effectiveness of five day therapy with cefuroxime axetil suspension for treatment of acute otitis media. *Pediatr. Infect. Dis. J.* 15, 157-164.
- Del Mar Ch.B., Glassiou P.P., Hagen M. (1997) Are antibiotics indicated as initial treatment for children with acute otitis media? A meta-analysis. *BMJ.* 314, 1526-1529.
- Dzierżanowska D., Jeljaszewicz J (2001) Przewodnik antybiotykoterapii. Alfa – Medica Press.
- Hryniewicz W. (2003) Projekt Aleksander-5 lat w Polsce. *P. Merk. Lek.* XIV, 79, 5.

Wydanie sponsorowane przez firmę



Wydawca nie ponosi odpowiedzialności za treść reklam i ogłoszeń.

© Wydawca: Wydawnictwo EGERIA B. Krzeska. 02-218 Warszawa 124, skr. poczt. 60

Ilustracja na okładce: P. Szadkowski. Opracowanie graficzne, skład i łamanie: M-art, tel. 739 88 24

Konferencja Polsko-Amerykańska „Postępy w Otolaryngologii”

31.05.2004–1.06.2004

Udział zapowiedzieli ze strony amerykańskiej:

- Prof. Byron Bailey
- Prof. David S. Parsons
- Prof. Sylvan Stool

oraz wykładowcy z czołowych ośrodków otolaryngologicznych w Polsce.

Tematyka Konferencji:

- **wykład inauguracyjny** – kształcenie rezydentów z zakresu ORL w Stanach Zjednoczonych,
- **onkologia** – guzy tarczycy i przytarczyc, nowotwory skóry, niektóre operacje krtani,
- **otologia** – nowoczesna diagnostyka guzów n. VIII, operacje guzów kąta, tympanoplastyki prewencyjne,
- **rynologia** – zastosowanie mikrochirurgii wewnątrznosowej w leczeniu nowotworów jamy nosowej, endoskopowa dekompresja oczodołu,
- **laryngologia pediatryczna** – zaburzenia oddychania u dzieci, badania przesiewowe słuchu u noworodków.

Przewidziane jest tłumaczenie symultaniczne.

Przewodniczący Konferencji: **prof. dr hab. med. Kazimierz Niemczyk**

Przewodnicząca Komitetu Organizacyjnego: **dr n. med. Irena Krzeska-Malinowska**

Organizatorzy: Zespół Katedry i Kliniki Otolaryngologii Akademii Medycznej w Warszawie
przy współudziale AAO-HNS Foundation.

Oплата uczestnictwa: 500 zł.,

dla rezydentów 400 zł (po złożeniu podania poświadczonego przez kierownika specjalizacji).

Wpłaty należy dokonywać na konto: Stowarzyszenie Wspierania Laryngologii na Banacha, PKO BP V/O Warszawa. Nr konta: **61102010550000990200158477**,
z zaznaczeniem: Konferencja Polsko-Amerykańska.

Termin dokonywania wpłat do **30.03.04**. Po tym terminie opłata wzrośnie o 100 zł.

Aktualne informacje: **www.otolaryngology.pl**

Katedra i Klinika Otolaryngologii Akademii Medycznej
02-097 Warszawa, Ul. Banacha 1a
Tel./fax (0-22) 658-03-13
e-mail: kniemcz@amwaw.edu.pl

Zgłoszenie uczestnictwa

Konferencja Polsko-Amerykańska 31.05.2004–1.06.2004

Imię i nazwisko:

Tytuł i stopień naukowy

Ośrodek

Adres do korespondencji:

