

● OPERACJE NOSA U DZIECKA

prof. dr hab. med. Mieczysław Chmielik
lek. Lechosław P. Chmielik

● OPERACJE MIGDAŁKÓW PODNIEBIENNYCH
I MIGDAŁKA GARDŁOWEGO U DZIECI


prof. dr hab. med. Mieczysław Chmielik
lek. Beata Zając

● BRODAWCZAKI KRTANI U DZIECI

prof. dr hab. med. Mieczysław Chmielik
dr med. Małgorzata Dębska
lek. Anna Gabryszewska

● NACZYNIAK PODGŁOŚNIOWY

Martin Bailey BSc FRCS



Doc. dr hab. med. Jan Danielewicz

W N U M E R Z E

TWORZYLI POLSKĄ LARYNGOLOGIE4

prof. dr hab. med. Ewa Kossowska
lek. Lechosław P. Chmielik

OPERACJE NOSA U DZIECKA6

prof. dr hab. med. Mieczysław Chmielik
lek. Lechosław P. Chmielik

OPERACJE MIGDAŁKÓW
PODNIEBIENNYCH I MIGDAŁKA
GARDŁOWEGO U DZIECI.....9

prof. dr hab. med. Mieczysław Chmielik
lek. Beata Zajac

BRODAWCZAKI KRTANI U DZIECI17

prof. dr hab. med. Mieczysław Chmielik
dr med. Małgorzata Dębska
lek. Anna Gabryszewska

NACZYNIAK PODGŁOŚNIOWY23

Martin Bailey BSc FRCS

Komitet redakcyjny:

redaktor naczelny – prof. dr hab. med. Antoni Krzeski
sekretarz redakcji – dr med. Agnieszka Strzembosz
redaktor – mgr Grażyna Gołąb

Patronat naukowy:

Katedra i Klinika Otolaryngologii
Akademii Medycznej w Warszawie

Rada naukowa:

przewodniczący:

– prof. dr hab. med. Grzegorz Janczewski

członkowie:

- prof. dr hab. med. Mieczysław Chmielik
- dr hab. med. Joanna Fruba
- prof. dr hab. med. Teresa Goździk-Żołnierkiewicz
- dr hab. med. inż. Krzysztof Kochanek
- prof. dr hab. med. Barbara Maniecka-Aleksandrowicz
- dr hab. med. Kazimierz Niemczyk
- prof. dr hab. med. Bożena Tarchalska
- prof. dr hab. med. Edward Zawisza

Opracowanie graficzne: M-art, Jolanta Merc

© Wydawca: Wydawnictwo EGERIA B. Krzeska

przy współpracy



Adres korespondencyjny:

Magazyn Otolaryngologiczny
02-218 Warszawa 124, skr. poczt. 60

Wszelkie prawa zastrzeżone. Kopiowanie w części lub w całości
bez uzyskania zezwolenia wydawcy jest zabronione.

Fotografia na okładce – patrz strona 4.

Drodzy Czytelnicy,

Laryngologia dziecięca powstała w połowie ubiegłego wieku jako wynik zainteresowań i potrzeb lekarzy zajmujących się leczeniem dzieci chorych na częste schorzenia górnych dróg oddechowych. W tym punkcie spotkały się zainteresowania pediatrów i laryngologów. Pojawiła się nowa potrzebna specjalność.

W ciągu ostatnich 50 lat medycyna cechowała się bardzo szybkim rozwojem. W pediatrii, jak i w innych dziedzinach, pojawiły się wąskie specjalizacje i trend ten ma nadal swoich zwolenników. W konsekwencji tej sytuacji specjalista zajmujący się np. dorosłymi chorymi na cukrzycę nie podejmie się leczenia cukrzycy dziecięcej, a lekarz zajmujący się leczeniem białaczki u dorosłych nie podejmie się leczenia tej choroby u dziecka, a jednak organizacja lecznictwa wymaga, żeby w terenie lekarz laryngolog ogólny zajmował się również dziećmi.

Niniejszym wyrażam serdeczne podziękowania redakcji „Magazynu Otolaryngologicznego”, a szczególnie panu prof. Antoniemu Krzeskiemu, za dostrzeżenie tego problemu i przedłożenie nam propozycji opracowania praktycznych wskazówek diagnostyczno-terapeutycznych w niektórych schorzeniach laryngologicznych u dzieci.

Mam nadzieję, że treść niniejszego zeszytu pomoże Kolegom w ich codziennej pracy.

prof. dr hab. med. Mieczysław Chmielik

Warszawa, wrzesień 2003 r.

TWORZYLI POLSKĄ LARYNGOLOGİĘ

JAN
DANIELEWICZ
(1903–1982)

Twórca laryngologii dziecięcej w Polsce i na świecie



Jan Gabriel Danielewicz, syn Konstantego i Apolonii Kałużniackiej, urodził się w 1903 r. w Łańcucie pod zaborem austriackim. Wychowywał się w środowisku kupieckim. Jego dziad i ojciec piastowali stanowisko burmistrza Łańcuta. Jan Gabriel miał pięciu braci i jedną siostrę. Do pięcioklasowej szkoły podstawowej i gimnazjum uczęszczał w rodzinnym mieście. Śpiewał w chórze szkolnym i grał na skrzypcach w kwintecie. Jego dzieciństwo zostało zakłócone wybuchem I wojny światowej w 1914 r. Uciekając przed linią frontu, znalazł się wraz z rodziną w Brnie na Morawach. Po powstaniu państwa polskiego wstąpił jako ochotnik do wojska i brał udział w wojnie w 1920 r. Dostał się do niewoli rosyjskiej. Po ucieczce wrócił do Lwowa i rozpoczął studia na Wydziale Lekarskim Uniwersytetu Jana Kazimierza we Lwowie. W roku 1927 uzyskał tytuł doktora wszech nauk lekarskich.

Podjął dwuletni bezpłatny staż w głównych oddziałach Szpitala Powszechnego we Lwowie przy ul. Głowińskiego. Poznał tam dr. Zygmunta Szpalkego – laryngologa, który stał się jego mistrzem i wychowawcą. Zainteresowała go również pediatria. Współpracował z prof. Franciszkiem Groerem. Chętnie konsultował dzieci

kierowane z kliniki pediatrycznej. Bardzo lubił dzieci i interesował się medycyną wieku rozwojowego.

W latach 1933–1938 szkolił się w europejskich klinikach laryngologicznych, m.in. w Wiedniu, Berlinie i Budapeszcie. Brał czynny udział w życiu naukowym Lwowa. Opublikował w tym okresie 7 prac.

W latach 1940–1941 był asystentem Lwowskiej Kliniki Otolaryngologicznej kierowanej przez prof. Teofila Zalewskiego. W latach 1941–1944 był ordynatorem oddziału laryngologicznego we Lwowie. W roku 1939, po wkroczeniu do miasta wojsk radzieckich, oddał część swego mieszkania pozbawionym dachu nad głowę 14 siostrom szarytkom pracującym w szpitalu. Przebywały one tam jeszcze po wyjeździe rodziny Danielewiczów z miasta po 1945 r. Pod koniec II wojny światowej, w roku 1944 Danielewicz został powołany do Ludowego Wojska Polskiego. Był ordynatorem oddziału Szpitala Wojskowego w Otwocku. Ze służby został zwolniony w 1946 r. w stopniu kapitana.

Na zaproszenie prof. Aleksandra Zakrzewskiego pracował jako adiunkt w Klinice Otolaryngologicznej w Poznaniu. W roku 1947 przeniósł się do Warszawy, gdzie podjął pracę

w Klinice Dziecięcej Akademii Medycznej, kierowanej przez prof. Mieczysława Michałowicza. Rozpoczął tu okres intensywnej pracy w dziedzinie otolaryngologii dziecięcej. W roku 1959 uzyskał zatwierdzenie programu opieki laryngologicznej nad dzieckiem. Stworzył podstawy specjalizacji, szkoleń, organizacji klinik, oddziałów szpitalnych i konsultacyjnych. Zainicjował regularne kursy doskonalenia podyplomowego i kongresy naukowe pn. „Dni Otolaryngologii Dziecięcej”. Obecny zjazd, który odbędzie się we wrześniu br w Lublinie, jest trzynastym z kolei.

Zainteresowanie nową specjalnością zwiększało się dzięki jego aktywności. Przyjmował wielu gości z kraju i zagranicy. Był zapraszany przez znane kliniki laryngologiczne. W jego księdze pamiątkowej można znaleźć wpisy 47 naukowców, którzy wygłaszali referaty i asystowali podczas badań, wizyt oddziałowych i operacji.

W roku 1979 zorganizował w Warszawie Międzynarodowy Kongres Otolaryngologów Dziecięcych z udziałem delegatów z 23 krajów. Przez 20 lat był konsultantem naukowym uzdrowisk polskich, wizytował zespół sanatoryjny w Rymanowie.

Pracował w lecznicy rządowej, Cieszył się dużym zaufaniem pacjentów. W jego gabinecie prywatnym można było spotkać wybitnych Polaków. Bywali tam m.in. Jan Parandowski, Stefan Wiechecki, Konstanty Ildefons Gałczyński, Alfons Karny, Adolf Dymśza, Alina Szapocznikow, Stanisław Lorenc.

Za całokształt pracy zawodowej i społecznej był odznaczony Krzyżem Komandorskim i Kawalerskim Odrodzenia Polski, Medalem 10-lecia i innymi odznaczeniami krajowymi i zagranicznymi.

Docent Danielewicz był dwukrotnie żonaty, jego pierwsza żona, dr med. Helena Duchowicz, córka dyrektora szkoły w Tarnopolu, zmarła w 1950 r. Druga żona, magister handlu zagranicznego, Tatiana Kozakiewicz, zmarła wkrótce po śmierci męża. Brat Wojciech mieszka w Australii. Córka Maria Danielewicz jest lekarzem pediatrą w Warszawie, syn Paweł Danielewicz jest profesorem fizyki na Uniwersytecie Stanu Michigan w Stanach Zjednoczonych.

Docent Jan Danielewicz opublikował ponad 100 oryginalnych prac naukowych i liczne rozdziały w podręcznikach. Wykształcił zespół współpracowników i wybitnie przyczynił się do

podniesienia poziomu opieki specjalistycznej nad dzieckiem. Przygotował do pracy swych następców: dr hab. Maria Góralówna była ordynatorem Oddziału ORL w Szpitalu Dziecięcym na Saskiej Kępie w Warszawie i położyła podwaliny pod rehabilitację dzieci głuchych; prof. Ewa Kossowska pełniła obowiązki kierownika Kliniki ORL Dziecięcej w Akademii Medycznej w Warszawie przez 20 lat. Obecnie Klinika jest liczącym się w Polsce i na świecie centrum laryngologii dziecięcej, kształci następców, kontynuując dzieło doc. Danielewicza.

Jan Danielewicz zmarł 22 listopada 1982 r., został pochowany na Cmentarzu Wojskowym na Powązkach.

**prof. dr hab. med. Ewa Kossowska
lek. Lechosław P. Chmielik**

PIŚMIENNICTWO

1. Kubicki Jan. W: Gazeta Łańcucka, maj 1998, nr 5/56, s. 4.
2. Wywiad prasowy. W: Służba Zdrowia, luty 1978.
3. Kossowska E., Góralówna M.: Otorinolaryngologia dziecięca – rys historyczny. *Pediatrica Polska*, 1995, nr 11-12, 115.
4. Stool S.E.: A brief history of pediatric otolaryngology. *Otol. Head. Neck. Surg.* 1996, 115(4), 278-282.
5. Pracy R.: Recent development in pediatric otolaryngology (The Semon Lecture, 1980). *J. Laryngol. Otol.* 1981, 95, 1097-1108.
6. Chinski A.: History of pediatric otorhinolaryngology. W: II manual of pediatric otorhinolaryngology IAPO/IFOS. Red. T. Sih., A. Chinski, R. Eavey. Interamerican Association of Pediatric Otorhinolaryngology, Brazil 2001, 16-19.

OPERACJE NOSA U DZIECKA

prof. dr hab. med. Mieczysław Chmielik
lek. Lechosław P. Chmielik

NASAL SURGERY IN CHILDREN

The question of indications or contraindications for a nasal surgery in a child has been discussed for many years. Publications often feature suggestions concerning the time of nasal fracture repositioning, as well as septorhinoplastic and surgical reconstructions of nasal skeletal lesions. The suggestions concern basic information and are intended for ENT surgeons and Paediatric ENT doctors.

Mag. ORL, 2003, SUPLEMENT IV, 6–8

KEY WORDS:

nasal trauma in children, nasal reposition in children, nasal reconstruction in children

Deformacje szkieletu chrzęstnego i kostnego w wieku rozwojowym występują często (Subawić M. 2002). Obserwuje się je wśród ok. 15% dzieci zgłaszających się do laryngologa z powodu zaburzeń drożności nosa (Danielewicz J. i in. 1970). Skrzywienia przegrody nosa mogą mieć charakter wrodzony bądź nabyty – najczęściej pourazowy. Uraz nosa u dziecka nie zawsze wywołuje pęknięcie szkieletu. Zarówno szkielet chrzęstny, jak i kostny są elastyczniejsze niż u dorosłego, niemniej jednak masywne urazy mogą prowadzić do trwałych deformacji (Chmielik i Betlejewski 2001), które powodują upośledzenie drożności nosa.

Deformacje te kierują główny prąd powietrza w rejon, gdzie nie powinien on przebiegać. Ułatwia to przedłużanie się infekcji w obrębie zatok przynosowych i trąbek słuchowych. Może też stymulować przerost migdałka gardłowego. Dzieci ze zdeformowaną przegrodą nosa są przewlekle niedotlenione i nierzadko rozwija się u nich zespół błędnie zwany twarzą adenoidalną (Zawadzka-Głós 2001). Z wymienionych przyczyn leczenie operacyjne deformacji należy podjąć bezpośrednio po ich stwierdzeniu. Jeśli powodem deformacji jest uraz nosa występujący w czasie do 7 dni przed badaniem, uszkodzony nos wymaga nastawienia wg technik powszechnie opisywanych w podręcznikach laryngologii. Przekroczenie terminu 7 dni sprawia, że odsetek nieskutecznych repozycji bardzo się zwiększa. Po upływie 3 tygodni repozycja jest już zwykle niemożliwa i wtedy konieczne bywa leczenie operacyjne.

Wiele współcześnie obowiązujących w Polsce podręczników laryngologii proponuje zwlekanie z operacjami do zakończenia wzrostu nosa (Zakrzewski 1981). W świetle doświadczeń własnych autora oraz licznych doniesień z wiodą-

Klinika Otolaryngologii Dziecięcej AM w Warszawie
Kierownik: prof. dr hab. med. Mieczysław Chmielik
ul. Marszałkowska 24, 00-576 Warszawa

cych na świecie ośrodków naukowych wynika, że operacje skrzywionej przegrody u dziecka są nie tylko możliwe, lecz także wyraźnie wskazane w każdym wieku dziecka, gdyż tolerowanie upośledzonej drożności nosa może mieć daleko- siężne negatywne skutki, o których wspomniano powyżej (Belenky 1983, Crysdale 1999, Saffer 2001, El Hakim, Crysdale i in. 2001). We współczesnych polskich podręcznikach laryngologii brak opisów tych operacji, autorzy zdecydowali się więc podać, z konieczności schematyczny, sposób operowania przegrody nosa u dziecka.

Zabieg musi być poprzedzony szczegółowym badaniem pediatrycznym z uwzględnieniem mechanizmów krzepnięcia krwi oraz badaniem laryngologicznym z oceną rozległości i jakości deformacji. W uzasadnionych przypadkach należy wykonać tomografię komputerową zatok w płaszczyźnie wieńcowej. Badanie to pozwala określić patologie towarzyszące schorzeniu podstawowemu. Należy również zwrócić uwagę na coraz częstsze u dzieci schorzenia alergiczne. Pacjentów z sezonowym alergicznym nieżytem nosa nie należy operować w okresie zaostrzenia objawów.

Operacja przegrody nosa u dziecka musi spełniać 3 podstawowe, określone przez Cottle'a (1970) warunki:

1. Nie wolno wykonywać cięcia w obrębie błony śluzowej.

2. Nie wolno resekować elementów chrzęstnych przegrody – jeśli resekcja jest konieczna, może dotyczyć jedynie elementów kostnych.

3. Zabieg powinien być wykonywany symetrycznie.

Operacje rozpoczyna się, wykonując w obrębie skóry przedśionka cięcie sięgające chrząstki przegrody. Jest to tzw. cięcie półpoprzeczne słupka. Następnie po obu stronach oddziela się chrząstkę przegrody od chrzęstnej, wykonując tzw. tunele górne. Oddzielając okostną dna jamy nosa od kości, wytwarza się tunele dolne. W tym momencie modyfikacje dotyczące pacjenta w wieku rozwojowym różnią się istotnie od zabiegu wykonywanego u dorosłego: tunel dolny nie może sięgać kanału przysiecznego, gdyż jego uszkodzenie może zahamować wzrost przedniej części szczęki. Tunel dolny powinno się także wykonać w ten sposób, aby oszczędzić narząd lemieszowo-nosowy. Po uwolnieniu chrzęstnej części przegrody i jej podstawy kostnej łączy się oba tunele, wytwarzając tunel nosowy wspólny,

co pozwala na precyzyjną ocenę podłoża szkieletowego deformacji przegrody. Po dokonaniu tej oceny, wykorzystując ewentualne istniejące szczeliny pęknięć pourazowych, należy rozfragmentować przegrodę tak, aby można ją było następnie ustawić w płaszczyźnie strzałkowej. Gdy się tego dokona, zaszywa się cięcie półpoprzeczne oraz unieruchamia przegrodę pomiędzy dwiema wprowadzonymi uprzednio do obu jam nosa blaszkami teflonowymi przesytytymi szwami materacowymi przez przegrodę. Do unieruchomienia przegrody we właściwym miejscu powinna także służyć tamponada jam nosa, którą u dziecka najlepiej wykonać za pomocą gąbczastych materiałów rozprężających się, np. merocelu. Nos od zewnątrz unieruchamia się opatrunkiem plastrowym. Korzystne bywa uzupełnienie tego opatrunku blaszką aluminiową, tworzywem termoutwardzalnym, np. hekscelem, lub oboma tymi usztywnieniami razem. Tamponadę nosa należy utrzymać ok. 7 dni. Blaszki teflonowe usuwa się po 4 tygodniach. Przez 3 miesiące po zabiegu należy zalecić pacjentowi unikanie okoliczności, które mogą skutkować urazem nosa, np. gry w piłkę, jazdy na rowerze itp.

Bardziej skomplikowane deformacje szkieletu kostnego nosa, polegające na skrzywieniu piramidy kostnej bądź deformacji skrzydełek nosa, wymagają leczenia operacyjnego w wysoko wyspecjalizowanych ośrodkach rynchirurgii dziecięcej. Czytelnikom zainteresowanym tematem polecamy podręczniki rynchirurgii dziecięcej.

Na szczególną uwagę zasługuje postępowanie z ropniami przegrody nosa. Ropnie takie tworzą się w sytuacji, gdy w wyniku urazów następuje odwarstwienie ochrzęstnej przegrody, a pomiędzy ochrzęstną a chrząstką zbiera się krew. Powstaje wówczas krwiał przegrody, który stosunkowo szybko (w ciągu kilkunastu dni) ulega zropieniu, przekształcając się w ropień przegrody. Ropień taki stwarza bezpośrednie zagrożenie życia, gdyż może spowodować powikłania w obrębie zatoki jamistej. Może też doprowadzić do martwicy chrząstki, dlatego zarówno krwiał, jak i ropień należy jak najszybciej zdrenować. Najlepiej wykonuje się to poprzez cięcie półpoprzeczne słupka. Uzyskany tą drogą wgląd w obręb przegrody nosa pozwala ocenić rozległość zmian. Ważne jest stwierdzenie, czy chrząstka przegrody uległa martwicy. Jeśli tak – w miejsce ubytku chrząstki naturalnej

należy wprowadzić odpowiednio zabezpieczoną chrząstkę konserwowaną (profilaktyka Kreutzfelda-Jocoba).

Zadaniem tego wszczepu jest niedopuszczenie do zapadnięcia się i zbliźnowacenia w nieprawidłowej pozycji grzbietu nosa. Samo zdrenowanie ropnia, założenie tamponu z gąbki nasyconej antybiotykiem oraz ogólne podawanie antybiotyków, zwykle zalecane w tych przypadkach, nie jest w stanie zapobiec wtórnym zmianom bliznowatym, które mogą zdeformować piramidę chrzęstną nosa, powodując zarówno upośledzenie drożności nosa, jak i zmianę jego wyglądu. Wszczep z chrząstki konserwowanej zwykle po 3–5 latach ulega resorpcji, a wtedy, już w warunkach sterylnego pola operacyjnego, można dokonać rekonstrukcji podparcia chrzęstnego nosa, używając jako materiału wszczepu chrząstki pobranej z żebra pacjenta.

Reasumując należy stwierdzić, że swobodne oddychanie przez nos warunkuje prawidłowy rozwój fizyczny i psychiczny rosnącego organizmu. To decyduje o tym, że jakiegokolwiek zmiany patologiczne powodujące upośledzenie drożności nosa, w tym deformacje przegrody nosa, powinny być leczone zachowawczo bądź operacyjnie tak szybko, jak to tylko jest możliwe. ●

PIŚMIENNICTWO

- Belenky W.M. (1983) W: Pediatric otorhinolaryngology. Red. C. Bluestone, S. Stool. Saunders, Philadelphia, 705-718.
- Chmielik M., Betlejewski S. (2001) Procedura postępowania w urazach nosa u dzieci. Otolaryngol. Pol., 5, 527-531.
- Cottle M. (1970) Concepts of nasal physiology as related to corrective surgery. Arch. Otol., 72, 27.
- Crysdale W.S. (1999) Septoplasty in children. Arch. Otolaryngol. Head Neck Surg., 125, 701.
- Danielewicz J., Góralówna M., Chmielik M. (1970) Analiza przyczyn niewydolności oddechowej nosa u dzieci kierowanych do adenotomii. Pamiętnik Konferencji Naukowej „IV Dni Otolaryngologii Dziecięcej – 1969”, PZWL, Warszawa, 117-120.
- El Hakim H. i in. (2001) A study of anthropometric measures before and after externa septoplasty in children: a preliminary study, 1362-1366.
- Saffer M. (2001) W: II manual of pediatric otorhinolaryngology. Red. T. Sih. Inter. Assoc. Ped. Otorhinol., Brasil, 178-179.
- Subavić M. (2002) Septum deformaties in children and adolescents. Inf. J. Pediatr. ORL, 63, 41-48.
- Zakrzewski A. (1981) Otolaryngologia kliniczna. PZWL, Warszawa.
- Zawadzka-Głós L. (2001) W: Otorhinolaryngologia dziecięca. Red. M. Chmielik. PZWL, Warszawa, 84-85.

TENTH INTERNATIONAL COURSE IN

modern

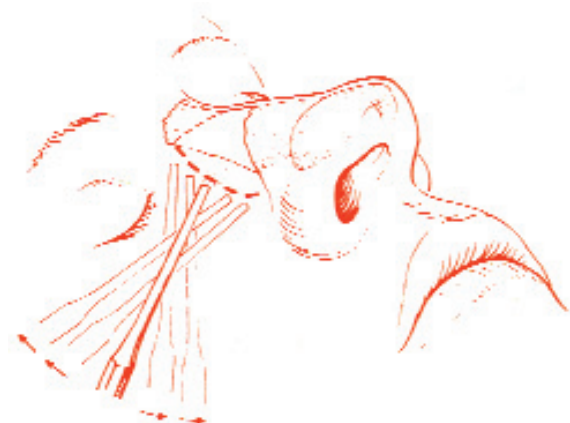
RHINOPLASTY

techniques

and

Symposium

Rhinoplasty, 'a long learning process'



October 22, 23 and 24, 2003

Department of
Otorhinolaryngology
Academic Medical Center of the
University of Amsterdam
The Netherlands

Course affiliated to the European
Academy of
Facial Plastic Surgery

OPERACJE MIGDAŁKÓW PODNIEBIENNYCH I MIGDAŁKA GARDŁOWEGO U DZIECI – metody operacyjne i wskazania do zabiegów

prof. dr hab. med. Mieczysław Chmielik
lek. Beata Zając

SURGERY OF ADENOIDS AND TONSILS IN PEDIATRIC POPULATION – INDICATIONS AND SURGICAL TECHNIQUE

The palatine tonsils and adenoids constitute the major part of Waldeyer's ring. They are located at the entrance of respiratory and alimentary tract and represent the first site of contact with a variety of antigenic substances. Antigens are transported through the reticular epithelium by M cells, and are presented to antigen-processing dendritic cells, which transport the antigen to the germinal centres of the lymphoid follicle. Antigens elicit a T and B cells response. This may result in the production of immunoglobulins, the expansion of memory clones and migration of lymphocytes via the postcapillary venules to distant sites. Tonsils and adenoids are involved in both local immunity and immune surveillance for the development of the body's immunologic defence system. Their immune function is apparent, therefore they should be removed only for clearly defined clinical indications. Adenotomy, tonsillotomy and tonsillectomy are surgical operations for adenoids and tonsils. Tonsillotomy is unpopular surgical technique for management of hypertrophied tonsils. Authors presented arguments for tonsillotomy as a safe and less traumatic method than dissection tonsillectomy. Tonsillotomy preserved part of tonsillar tissue and it is considered to be beneficial for immunological processes in children. Authors discussed indications for adenotomy, tonsillotomy and tonsillectomy in children. They present absolute and relative recommendations for surgery.

Mag. ORL, 2003, SUPPLEMENT IV, 9-16

KEY WORDS:

adenotomy, adenoidectomy, tonsillotomy, tonsillectomy, children, indications

Klinika Otolaryngologii Dziecięcej AM w Warszawie
Kierownik: prof. dr hab. med. Mieczysław Chmielik
ul. Marszałkowska 24, 00-576 Warszawa

Schorzenia migdałków należą do najczęściej spotykanych problemów w otolaryngologii wieku rozwojowego. Od wielu lat zabiegi usuwania migdałków wywołują wiele kontrowersji dotyczących wskazań do zabiegów i metod operacyjnych. W pierwszej połowie XX wieku były one powszechnie wykonywane, a wskazania do adenotomii, tonsillotomii i tonsillektomii były bardzo szerokie i wiązały się głównie z nawracającymi stanami zapalnymi gardła. W późniejszych latach, zwłaszcza po roku 1950, w związku z powszechnym wprowadzeniem antybiotyków do leczenia zakażeń gardła, wskazania te zostały częściowo ograniczone. Poznanie roli migdałków w układzie odpornościowym przyczyniło się do kolejnej zmiany kryteriów kwalifikacji do zabiegów. Nadal są one jednak przedmiotem dyskusji.

ROLA MIGDAŁKÓW PODNIEBIENNYCH I MIGDAŁKA GARDŁOWEGO W UKŁADZIE ODPORNOŚCIOWYM

Migdałki należą do układu tkanki limfatycznej związanej z błonami śluzowymi (*mucosa associated lymphoid tissue*, MALT). W skład MALT wchodzi: tkanka limfatyczna układu pokarmowego (GALT), drzewa oskrzelowego (BALT) oraz nosa i gardła (NALT), określana mianem pierścienia chłonnego Waldeyera. W skład pierścienia Waldeyera wchodzi: migdałki podniebienne, migdałek gardłowy, skupiska tkanki limfatycznej tworzące migdałek językowy, migdałki trąbkowe, sznury boczne oraz pojedyncze rozsiane grudki chłonne błony śluzowej gardła. Anatomiczne położenie migdałków umożliwia im stały kontakt z antygenami dostającymi się do organizmu drogą oddechową i pokarmową.

Migdałki podniebienne i migdałek gardłowy mają specyficzną budowę ułatwiającą im kontakt z antygenami. Mimo makroskopowych różnic w budowie anatomicznej ich mikrostruktura jest podobna. Podstawowym elementem wchodzącym w skład migdałków są grudki chłonne i tkanka nabłonkowa. Powierzchnia migdałka gardłowego jest pokryta migawkowym nabłonkiem pseudowarstwowym walcowatym, nabłonkiem wielowarstwowym płaskim i nabłonkiem przejściowym. Migdałek gardłowy jest pozbawiony krypt, zbudowany jest z 3–6 podłużnych fałdów poprzedzielanych bruzdami. Pod nabłonkiem znajduje się, położona znacznie płycej niż w przypadku migdałka podniebiennego, tkanka limfatyczna w postaci grudek chłonnych. W grzbietowych częściach fałdów nabłonek jest obficie nacieczony przez limfocyty (Brodsky 1993, Modrzyński 2000).

Migdałki podniebienne są pokryte nabłonkiem wielowarstwowym płaskim nierogowaczącym, który wnikając w głąb migdałka tworzy na jego powierzchni około 8–20 zagłębień – są to krypty pierwotne. Krypty rozgałęziają się wielokrotnie na coraz mniejsze przewody, tworząc zatoki migdałkowe. Nabłonek w miarę wnikania w głąb migdałka zmienia swą budowę. Staje się coraz cieńszy, w niektórych miejscach ztraca swoją ciągłość. Nabłonek o takiej budowie nosi nazwę siateczkowego. Nabłonek siateczkowy jest nacieczony przez liczne limfocyty wędrujące z grudek chłonnych do światła krypt. Wnikanie limfocytów w obręb warstwy podstawnej powoduje zacieranie się granicy nabłonka. Powstaje w ten sposób tkanka limfatyczno-nabłonkowa (limfoepithelialna). W kryptach migdałków gromadzą się limfocyty, leukocyty, złuszczone komórki nabłonka, cząstki pokarmu i bakterie. Pod wpływem procesu zapalnego zwiększa się liczba komórek przedostających się do krypt, z resztek organicznych powstają masy tworzące czopy retencyjne, które są stopniowo usuwane na zewnątrz. Masy organiczne w kryptach mogą ulec zwapnieniu, tworząc tzw. kamienie migdałkowe. Wokół krypt migdałka znajdują się grudki limfatyczne. W grudce wyróżnia się zewnętrzną strefę płaszczową, skierowaną do światła grudki (korona) i centrum rozrodcze. W grudkach i okolicy zewnętrzno-grudkowej występują liczne typy komórek: limfocyty, komórki plazmatyczne, makrofagi, komórki dendrytyczne. W przestrzeni między grudkami przebiegają postkapilarne

naczynia żyłne. Poprzez te naczynia limfocyty mogą zarówno opuszczać migdałek, jak i wnikać z krwi do jego wnętrza (Modrzyński 2000).

Migdałki podniebienne i migdałek gardłowy wraz z węzłami chłonnymi i śledzioną zalicza się do obwodowych narządów limfatycznych. W przeciwieństwie do węzłów, migdałki nie posiadają naczyń doprowadzających. Ich wyspecjalizowany nabłonek pełni ważną rolę w rozpoznawaniu i prezentowaniu antygenów. Antygeny z krypt są transportowane przez nabłonek siateczkowy dzięki wyspecjalizowanym komórkom typu M. Wykazują one zdolność adsorpcji i transportu antygenów przez nabłonek w bezpośrednie sąsiedztwo limfocytów. Limfocyty nie potrafią rozpoznać wolnego antygeny, musi on zostać przetworzony i zaprezentowany przez inny typ komórek. Funkcję tę spełniają komórki prezentujące antygen (APC). W migdałku znajdują się limfocyty typu T i B. Limfocyty B występują głównie w centrach rozrodczych grudek oraz w strefie płaszczowej, są odpowiedzialne za wytwarzanie przeciwciał humoralnych. Limfocyty T przeważają w strefie międzygrudkowej. Wśród nich można wyróżnić limfocyty T CD4 (T helper) oraz limfocyty T CD8 (T suppressor). W migdałkach znajdują się również subpopulacje limfocytów NK (natural killer), które wytwarzają cytokiny i mogą bezpośrednio niszczyć komórki zakażone wirusem lub komórki nowotworowe. Ekspozycja antygeny przez układ komórek APC powoduje aktywację limfocytów T. Limfocyty T helper pobudzają limfocyty typu B znajdujące się w centrach rozrodczych grudek. Dochodzi do ich proliferacji i przekształcania się w plazmocyty wytwarzające przeciwciała. W migdałkach znajduje się najwięcej plazmocyty wytwarzających IgG, nieco mniej plazmocyty wytwarza IgA. Przeciwciała IgM i IgD są wytwarzane w migdałkach w śladowych ilościach. Procesy stymulacji antygenowej limfocytów, ich aktywacja, proliferacja i różnicowanie są kontrolowane przez cytokiny. Cytokiny są substancjami białkowymi wytwarzanymi przez poszczególne typy komórek i pełnią ważne funkcje regulacyjne w układzie immunologicznym, umożliwiając wzajemne współdziałanie różnych typów komórek. Stymulacja antygenowa, oprócz odpowiedzi humoralnej, wywołuje także reakcje obronne typu komórkowego. Główną rolę odgrywają w nich limfocyty T helper. Ich aktywacja przez komórki APC przy współdziałaniu interleukiny 1

OBJAWY PRZEROSTU MIGDAŁKA GARDŁOWEGO

- Zaburzenie drożności nosa i stałe oddychanie przez usta podczas snu i w okresie czuwania.
- Zmiana barwy głosu, nosowanie tylne zamknięte.
- Chrapanie w czasie snu.
- Objawy zespołu obturacyjnych bezdechów w czasie snu.
- W wyniku długotrwałego przerostu migdałka gardłowego i niedrożności nosa dochodzi do zaburzeń ukształtowania twarzoczaszki i wad zgryzu. U dziecka wykształca się tzw. twarz adenoidalna: twarzoczaszka jest długa, wąska, podniebienie twarde wysoko wysklepione, środkowa część twarzy spłaszczona, dziecko ma stale uchylone usta.
- Powiększony migdałek gardłowy może upośledzać drożność trąbek słuchowych i prawidłową wentylację ucha środkowego. Jest to czynnikiem predysponującym do rozwoju wysiękowego zapalenia ucha, nawracających ostrych zapaleń ucha środkowego oraz przewlekłego ropnego zapalenia ucha środkowego.
- Powiększony migdałek gardłowy, upośledzając drożność nosa, wpływa na zaburzenie prawidłowej wentylacji i drenażu zatok przynosowych. Błona śluzowa nosa jest stale drażniona zalegającą wydzieliną. Sprzyja to nawracającym stanom zapalnym zatok.

(IL-1) powoduje wytwarzanie interleukiny 2 (IL-2), będącej czynnikiem wzrostu, dalszej aktywacji i różnicowania się limfocytów T. W obrębie migdałków zachodzą równocześnie reakcje immunologiczne typu humoralnego i komórkowego. W ich wyniku powstają komórki pamięci, mające nabytą zdolność rozpoznania antygeny przy powtórnych kontakcie. Komórki pamięci immunologicznej wywodzą się z subpopulacji limfocytów T i B. Pobudzone limfocyty B, stanowiące komórki pamięci, zasiedlają głównie strefę płaszczową grudki chłonnej migdałka. Część z nich może się przedostawać do układu krwionośnego lub limfatycznego i zasiedlać inne

narządy limfatyczne. Migracja limfocytów odbywa się z centrów rozmnażania się grudek do strefy płaszczowej i krypt, a także w kierunku odwrotnym. Udowodniono, że limfocyty opuszczają migdałki i wędrują głównie do węzłów chłonnych szyi. Można je zidentyfikować w odległych węzłach – oskrzelowych, krezkowych oraz w śledzionie. Wykazano także, że limfocyty powstające w innych narządach limfatycznych mogą docierać do tkanki migdałków (Brodsky 1993, Hermanowski 1999, Modrzyński 2000).

W obrębie migdałków zachodzą procesy rozpoznawania antygenów, ich neutralizacji, powstają miejscowe reakcje obronne. Dzięki stymulacji odpowiedzi komórkowej i humoralnej oraz recykulacji limfocytów uruchamiane są uogólnione reakcje immunologiczne. Ocena histologiczna daje podstawy do wniosku, że największa aktywność funkcjonalna dotyczy migdałków u dzieci w wieku od około 4 do 10 lat. Na tym etapie rozwoju stanowią one ważny element bariery immunologicznej i odgrywają główną rolę w kształtowaniu i dojrzewaniu układu odpornościowego (Zawadzka-Głós 1997, Hermanowski 1999, Modrzyński 2000).

Funkcję migdałków podniebiennych i migdałka gardłowego potwierdzają liczne prace, w których oceniano zmiany parametrów immunologicznych, jakie zachodzą u dzieci po operacjach usunięcia migdałków. Część autorów stwierdziła różnego stopnia zmniejszenie stężenia immunoglobulin klas G, A i M w surowicy u dzieci po zabiegach usunięcia migdałków (Hermanowski 1999, Paulussen 2000, Kinciogullari i in. 2002, Zielnik-Jurkiewicz i Jurkiewicz 2002). Inni nie obserwowali znaczących różnic (Paulussen 2000, Kinciogullari i in. 2002). Badania wykonywane u dzieci po zabiegach migdałków wykazują istotne zmiany w bezwzględnych ilościach, proporcjach i aktywności poszczególnych subpopulacji limfocytów (Zawadzka-Głós 1997, Paulussen 2000, Kinciogullari i in. 2002, Zielnik-Jurkiewicz i Jurkiewicz 2002). Nasilenie tych zmian jest uzależnione od wieku dziecka (Zawadzka-Głós 1997, Kinciogullari i in. 2002). Obserwowane zmiany odpowiedzi komórkowej i humoralnej trudno jednoznacznie wyjaśnić; trudno także na ich podstawie wyciągnąć odpowiednie wnioski. Poszczególni autorzy przedstawiają odrębne koncepcje dotyczące wpływu usunięcia migdałków na zmiany parametrów układu odpornościowego. Niewątpliwie jednak część

OBJAWY PRZEROSTU MIGDAŁKÓW PODNIEBIENNYCH

Przerost migdałków podniebiennych powoduje przede wszystkim zaburzenia drożności dróg oddechowych w obrębie gardła środkowego i jest jedną z głównych przyczyn zespołu obturacyjnych bezdechów sennych. Objawy przerostu migdałków podniebiennych są takie same, jak objawy zespołu obturacyjnych bezdechów. Ponadto, w wyniku znacznego przerostu migdałków, mogą wystąpić:

- zaburzenia mowy, mowa niewyraźna, „kluskwata”
- trudności w połykaniu, zwłaszcza pokarmów stałych

z nich uważa, że w związku z istotną i nie w pełni poznaną rolą migdałków należy ograniczyć wskazania do ich usuwania, zwłaszcza w grupie dzieci młodszych (6–7 lat) (Zawadzka-Głós 1997, Homer i in. 2000).

Wspomniane prace pochodzą z ostatnich 10 lat i poparte są badaniami doświadczalnymi. Jednak już w latach 50. twórca laryngologii dziecięcej w Polsce, doc. Jan Danielewicz, na podstawie obserwacji klinicznych doszedł do podobnych wniosków i był zwolennikiem ograniczenia wskazań do zabiegów usuwania migdałków u dzieci, choć wtedy tego typu poglądy nie były powszechnie uznawane i spotykały się z krytyką (Danielewicz 1954, 1956).

TONSILLOTOMIA, TONSILLEKTOMIA I ADENOTOMIA

Operacje dotyczące migdałków – adenotomia, tonsillotomia i tonsillektomia – należą do najczęściej wykonywanych zabiegów laryngologicznych.

Adenotomia polega na usunięciu tkanki migdałka gardłowego. Tonsillektomia to całkowite usunięcie migdałka podniebiennego. Zasadą tonsillotomii jest częściowe przycięcie tkanki migdałka podniebiennego.

Zdecydowaną większość operacji dotyczących migdałków podniebiennych zarówno w Polsce, jak i na świecie stanowią tonsillektomie. Tonsillotomia, jako zabieg oszczędzający tkankę migdałka podniebiennego, jest mało popularna i wykonywana tylko w nielicznych ośrodkach.

Tonsillotomia była zabiegiem powszechnie wykonywanym na początku XX wieku. Przeprowadzano ją, używając narzędzi gilotynowych. W tym okresie wśród laryngologów powszechnie uznane zdobył pogląd o konieczności całkowitego usuwania migdałków w celu wyleczenia zarówno schorzeń gardła, jak i narządów odległych. Doprowadziło to do sytuacji, w której w celu zwiększenia rozległości zabiegu i całkowitego usunięcia tkanki migdałka podniebiennego tonsillotomy gilotynowe zakładano, uciskając

OBJAWY ZESPOŁU OBTURACYJNYCH BEZDECHÓW W CZASIE SNU

Dokładne kryteria rozpoznania tego zespołu u dzieci nie zostały ustalone. W związku z tym najważniejszą rolę w rozpoznaniu odgrywają objawy kliniczne:

- Głośnie chrapanie, nierytmiczne oddychanie. Całkowite bezdechy i przebudzenia, typowe dla dorosłych, u dzieci występują znacznie rzadziej.
- Częste zmiany pozycji ciała w czasie snu, „niepokojny sen”. Przyjmowanie w czasie snu charakterystycznej pozycji z wyprostowaną, wygiętą szyją, otwartymi ustami i wysuniętą zuchwą.
- Nadmierny wysiłek oddechowy podczas snu i stan przewlekłego niedotlenienia powodują zaburzenia rozwoju somatycznego: niedobór masy ciała i wzrostu; otyłość występuje rzadko.
- Stan przewlekłego niedotlenienia u dzieci częściej niż u dorosłych wywołuje zaburzenia neurologiczne i zaburzenia rozwoju intelektualnego. Mogą występować zaburzenia zachowania, takie jak nadpobudliwość, nadmierna aktywność psychosomatyczna. Nadmierna senność w czasie dnia występuje rzadko. Typowe są poranne bóle głowy.
- Czasami może się pojawić moczenie nocne – mimowolne oddawanie moczu w czasie snu u dziecka, które wcześniej prawidłowo kontrolowało potrzeby fizjologiczne.
- Zaburzenia układu sercowo-naczyniowego. Wtórnie do obturacji dróg oddechowych rozwija się nadciśnienie w krążeniu płucnym, przeciążenie prawej komory serca. Może to prowadzić do rozwoju serca płucnego i przerostu prawej komory serca.

łuki podniebienne i boczną ścianę gardła. W ten sposób razem z tkanką migdałka usuwano część łuków podniebiennych i podniebienia miękkiego. Zabieg gilotynowy, który początkowo był tonsillotomią, przekształcił się w całkowite usunięcie migdałka podniebiennego, czyli tonsillektomię gilotynową (Guire 1966, Kerr i Brodie 1978, Chmielik i in. 1997).

Tonsillektomii wykonywanej przy użyciu narzędzi gilotynowych, pierwotnie przeznaczonych do tonsillotomii, towarzyszyły dość liczne powikłania – uszkodzenie i bliznowacenie łuków podniebiennych, zaburzenie funkcji podniebienia. W zamkniętych bliznowatych niszach pozostawały fragmenty tkanki migdałka, które uznano za punkt wyjścia ropni okołomigdałkowych. W związku z takimi przypadkami zaniechano wykonywania tonsillektomii gilotynowych i zastąpiono je zabiegiem tonsillektomii, polegającym na całkowitym wyluszczeniu migdałka podniebiennego wraz z torebką. Na tle tej niezbyt chlubnej historii tonsillektomii gilotynowej zaprzestano używania narzędzi gilotynowych, a wraz z nimi wykonywania tonsillotomii jako zabiegów z założenia niedoszczętnych. Zgodnie z panującymi wtedy poglądami, zabieg niedoszczętny wiązał się z możliwością rozwoju powikłań, a pozostawienie resztek migdałka podniebiennego uznawano za błąd w sztuce (Kerr i Brodie 1978, Chmielik i in. 1997).

Prawidłowo wykonana tonsillotomia polega jednak na usunięciu wyłącznie części migdałka podniebiennego wystającej spoza łuków, bez uszkodzenia łuków podniebiennych i podniebienia miękkiego. Przeciwnicy tonsillotomii uważają, że pozostawiona tkanka zostaje szczelnie otoczona torebką, co powoduje zamknięcie krypt i przejściowe utajenie procesu zapalnego. Przejawem takiego stanu ma być tendencja do nacieków i ropni okołomigdałkowych. Z drugiej jednak strony, według poglądów przedstawianych we współczesnym piśmiennictwie, za źródło ropni okołomigdałkowych należy uznać gruczoły ślinowe Webera, położone w przestrzeni nadmigdałkowej (Passy 1994). W naszym ośrodku w 1997 r. przeprowadzono badania porównujące częstość występowania ropni okołomigdałkowych w grupie 295 dzieci po tonsillotomii i odpowiednio dobranej wiekowo grupie kontrolnej (293 dzieci). Nie stwierdzono w nich częstszego występowania ropni ani nacieków okołomigdałkowych w grupie dzieci po tonsillotomii (Chmielik i in. 1997).

Kolejnym argumentem wysuwany przeciwko tonsillotomii była obawa przed trudnym do opanowania krwawieniem z tkanki przyciętego migdałka. Argument ten mógł być słuszny w przypadku, gdy zabieg ten w przeszłości wykonywano w znieczuleniu miejscowym, bez zabezpieczenia drożności dróg oddechowych. Jednak obecnie intubacja i znieczulenie ogólne umożliwiają operatorowi wykonanie odpowiedniej hemostazy (Homer i in. 2000). Wake i Glossop (1989) wykazali, że utrata krwi w czasie tonsillotomii jest u dzieci mniejsza niż podczas tonsillektomii. Poza tym zabieg tonsillotomii jest krótszy, a odczuwany po nim ból jest mniej nasilony. Autorzy ci nie polecali jednak wykonywania tonsillotomii u dorosłych. Weligodapola (1983) w celu porównania tonsillotomii i tonsillektomii wykonywał u tego samego pacjenta przycięcie migdałka po jednej stronie, a po przeciwnej wyluszczał migdałek wraz z torebką i wykazał, że krwawienie śródoperacyjne i pooperacyjne po tonsillotomii było mniejsze. Dzieci odczuwały mniejsze nasilenie bólu po stronie tonsillotomii. Inni autorzy potwierdzają opinię, że tonsillotomia nie wiąże się z większym krwawieniem niż tonsillektomia (Kerr i Brodie 1978).

Większość autorów opowiada się za całkowitym wyluszczeniem migdałków podniebiennych, a pozostawienie resztek tkanki w niszy uważa za błędne (Kerr i Brodie 1978, Yasar i in. 1992). Ich zdaniem pozostała tkanka stanowi ognisko zakażenia. Pogląd ten jest słuszny w przypadku osób dorosłych, u których funkcja immunologiczna migdałków podniebiennych wygasła i stanowią one narząd ulegający inwolucji. Natomiast u dzieci migdałki podniebienne odgrywają istotną rolę w dojrzewaniu układu odpornościowego i w związku z tym pozostawienie ich fragmentów jest wręcz celowe. W piśmiennictwie z ostatnich lat pojawiło się kilka nowych doniesień na temat tonsillotomii u dzieci (Linder 1999, Densert i in. 2001, Hultcrantz 1999, Koltai i in. 2002). Najnowsze badania na temat roli migdałków w układzie odpornościowym potwierdzają poglądy przedstawiane od wielu lat przez nasz ośrodek. W przypadku przerostu migdałków podniebiennych u dzieci zaleca się tonsillotomię, czyli częściowe usunięcie tkanki migdałka (Linder i in. 1999, Densert i in. 2001, Hultcrantz i in. (1999), Koltai i in. 2002). Tonsillotomia jest zabiegiem równie skutecznym jak tonsillektomia w leczeniu dzieci z objawami zespołu obturacyj-

nych bezdechów w czasie snu (Densert i in. 2001, Hultcrantz i in. 1999). Zaletą tonsilotomii jest krótszy czas trwania zabiegu, mniejsza utrata krwi i mniejsze nasilenie bólu po operacji. W omawianych doniesieniach tonsillotomia wykonywana była przy użyciu mikrodebrajdera (Koltai i in. 2002) lub metodą laserową (Linder i in. 1999, Densert i in. 2001, Hultcrantz i in. 1999). Niezależnie od metody – przy użyciu tonsillotomu gilotynowego, lasera CO₂ czy mikrodebrajdera – ważna pozostaje sama idea i zasada zabiegu, polegająca na pozostawieniu części tkanki migdałka podniebiennego. Cieszy fakt, że zyskuje ona coraz więcej zwolenników.

W przeciwieństwie do metod operacyjnych migdałków podniebiennych zabieg usuwania migdałka gardłowego nie stwarza tylu kontrowersji. Adenotomia polega na usunięciu tkanki migdałka z nosogardła. Przy zabiegu należy zwrócić szczególną uwagę na to, aby nie uszkodzić wałów trąbkowych. W wyniku uszkodzenia wałów trąbkowych i błony śluzowej w okolicy ujścia trąbek słuchowych mogą powstać blizny, które w przyszłości stają się przyczyną trwałej dysfunkcji trąbek słuchowych (Brodsky 1993). Zabieg usunięcia migdałka gardłowego można wykonać przy użyciu adenotomu Beckmanna lub adenotomu koszyczkowego typu La Force'a. Adenotom koszyczkowy stwarza mniejsze ryzyko uszkodzenia wałów trąbkowych. W ciągu ostatnich 2 lat przedstawiono w piśmiennictwie nowe metody wykonywania adenotomii z zastosowaniem noża obrotowego (microdebrider) (Koltai i in. 2002, Rodriguez i in. 2002).

WSKAZANIA DO OPERACJI MIGDAŁKA GARDŁOWEGO

Wskaźania bezwzględne

- Przerost migdałka gardłowego powodujący niedrożność nosa, stałe oddychanie przez usta w czasie snu i w okresie czuwania.
- Przerost migdałka gardłowego z towarzyszącymi objawami zespołu obturacyjnych bezdechów w czasie snu.

Wskaźania względne

Dotyczą sytuacji, w których przerost migdałka gardłowego współistnieje ze stanami zapalnymi górnych dróg oddechowych.

- Wysiękowe zapalenie ucha środkowego.

- Nawracające ostre zapalenie ucha środkowego.

- Przewlekłe ropne zapalenie ucha środkowego – adenotomia jako przygotowanie do zabiegu operacyjnego ucha.

- Nawracające lub przewlekłe zapalenie zatok przynosowych.

Do wskazań względnych zalicza się także wady zgryzu oraz nieprawidłowe ukształtowanie twarzoczaszki u dziecka z objawami przerostu migdałka gardłowego.

Rola adenotomii w leczeniu objawów zespołu obturacyjnych bezdechów w czasie snu i wysiękowego zapalenia ucha jest powszechnie akceptowana i udowodniona.

Wskazania do adenotomii związane wyłącznie z zakażeniami i oparte na ocenie ilości nawrotów infekcji są dość powszechnie proponowane w literaturze przedmiotu (Brodsky 1989, Deutsh 1996, Brodsky 1999, Darrow i Siemens 2002). Należy podkreślić, że nawracające stany zapalne i infekcje u dziecka, u którego nie stwierdza się klinicznych objawów przerostu migdałka gardłowego, nie powinny być wskazaniem do zabiegu adenotomii. Przyczyną nawracających infekcji są nieprawidłowości funkcjonowania układu immunologicznego. Usunięcie prawidłowego, powiększonego fizjologicznie migdałka gardłowego, który stanowi ważną składową układu odpornościowego, nie przynosi w tej sytuacji żadnych korzyści. Doniesienia z ostatnich lat potwierdzają tę hipotezę. Paradise i in. (1999) przeprowadzili randomizowane badania kliniczne, których wyniki wykazały ograniczony i krótkotrwały pozytywny efekt adenotomii i adenotonsillektomii u pacjentów, u których jedynym wskazaniem do zabiegu było nawracające ostre zapalenie ucha środkowego.

W przypadku zapaleń zatok większość autorów jest zdania, że adenotomia przynosi korzyści i poprawę stanu klinicznego u przeważającej części pacjentów (Cauvenberge i in. 1995, Deutsh 1996, Takahashi i in. 1997, Vanderberg i Heatley 1997, Brodsky 1999).

Rola adenotomii w leczeniu wad zgryzu współistniejących z przerostem migdałka gardłowego została w pełni potwierdzona (Brodsky 1989, Hultcrantz i in. 1991, Cauvenberge i in. 1995). U większości pacjentów nastąpiła normalizacja zgryzu po upływie około 2 lat od zabiegu, przy czym zdecydowanie lepsze

efekty obserwowano w grupie dzieci, które były operowane przed ukończeniem 6. roku życia (Hultcrantz i in. 1991).

WSKAZANIA DO OPERACJI MIGDAŁKÓW PODNIEBIENNYCH

Większość autorów zgadza się z poglądem, że głównym wskazaniem do operacji migdałków podniebiennych są zaburzenia drożności dróg oddechowych i objawy zespołu obturacyjnych bezdechów sennych. W przeważającej części publikacji rozpatrywane są jednak wskazania do tonsillektomii, czyli całkowitego usunięcia migdałków. Biorąc pod uwagę rolę, jaką odgrywają migdałki w układzie odpornościowym, taki zabieg z powodu samego przerostu migdałków u pacjenta w wieku rozwojowym wydaje się nieuzasadniony. Bardziej odpowiednia wydaje się tonsillotomia, która pozostawia część czynnej tkanki migdałka podniebiennego.

Wskazania do zabiegów na migdałkach podniebiennych u dzieci z powodu nawracających zapaleń gardła i angin są powszechnie akceptowane i stosowane (Blum i Neel 1983, Brodsky 1989, Cauvenberge i in. 1995, Deutsh 1996, Brodsky 1999, Pizzuto i Brodsky 1999, Darrow i Siemens 2002). Niektórzy autorzy podają definicję nawracających zapaleń gardła, określając liczbę nawrotów w kolejnych latach (Deutsh

1996, Pizzuto i Brodsky 1999). Naszym zdaniem tonsillotomia nie ma w tych przypadkach żadnego znaczenia, a konieczność wykonania tonsillektomii też wydaje się wątpliwa. Częste infekcje, w tym nawracające zapalenia gardła, mogą być uzależnione od niepełnej sprawności układu immunologicznego. Bardziej zasadne w tych przypadkach wydaje się stosowanie leczenia immunomodulatoryjnego. W przypadku nawracających angin paciorkowcowych lub ich powikłań powinno się przeprowadzić eradykację patogenu za pomocą odpowiedniej antybiotykoterapii, a nie usuwać migdałki. Opinię tę podzielają także inni autorzy (Blum i Neel 1983). Wyłuszczenie migdałków podniebiennych nie zapobiega kolejnym nawrotom infekcji. W wyniku zakażenia paciorkowcem angina może dotyczyć pozostałych elementów pierścienia Waldeyera.

Zgodnie z teorią Danielewicza, większość odczynów zapalnych w obrębie migdałków u dzieci należy traktować jako zjawiska wtórne. Badania i obserwacje kliniczne przemawiają za tym, że u dzieci narządem pierwotnie dotkniętym zakażeniem jest błona śluzowa nosa. Proces zapalny rozwija się w migdałkach wtórnie, w wyniku przedostawania się patogenów drogą krwi. W większości przypadków angina u dzieci jest poprzedzona nieżytem nosa, odczyn w migdałkach ma charakter czynnościowy i obronny, nie należy go zatem uznawać za wskazanie do zabiegu (Danielewicz 1954, 1956).

Krytyczne opinie na temat wskazań do tonsillektomii w związku z nawracającymi zapaleniami gardła pojawiają się także we współczesnej literaturze (Paradise i in. 2000).

Asymetria położenia (związana z różnicą wielkości) migdałków podniebiennych u dzieci w badaniu klinicznym bez innych uzasadnionych objawów nasuwających podejrzenie schorzenia nowotworowego nie powinna być wskazaniem do tonsillektomii. Brak symetrii może być związany z odmiennym osadzeniem migdałków w niszach, przy podobnej ich objętości (Takahashi i in. 1997, Harley 2002).

Większość autorów uważa, że pojedynczy epizod nacieku lub ropnia okołomigdałkowego nie stanowi uzasadnionego wskazania do tonsillektomii u dziecka. Zabieg wyłuszczenia migdałków jest wskazany tylko w sytuacji kolejnych nawrotów schorzenia (Wolf i in. 1988, Passy 1994, Raut i Yung 2000). ●

WSKAZANIA DO TONSILLOTOMII

Wskazania bezwzględne

- Przerost migdałków podniebiennych powodujący objawy zespołu obturacyjnych bezdechów w czasie snu.

Wskazania względne

- Przerost migdałków podniebiennych powodujący utrudnione połykanie, dysfagię, zaburzenia mowy.

WSKAZANIA DO TONSILLEKTOMII

Wskazania bezwzględne

- Pobranie migdałka do badania w przypadku podejrzenia rozrostu o charakterze nowotworowym.

- Usunięcie migdałka w celu uzyskania dostępu do przestrzeni przygardłowej.

Wskazania względne

- Nawracający naciek lub ropień okołomigdałkowy.

PIŚMIENNICTWO

- Blum D.J., Neel H.B. (1983) Current thinking on tonsillectomy and adenoidectomy. *Compr. Ther.* 9, 48-56.
- Brodsky L. (1989) Modern assessment of tonsils and adenoids. *Ped. Clin. North Am.* 36, 1551-67.
- Brodsky L. (1993) Tonsillitis, tonsillectomy and adenoidectomy. W: *Head and neck surgery – otolaryngology*. Red. J. Byron, J.B. Bailey. Lippincot Company, Philadelphia.
- Brodsky L. (1999) Adenotonsillar disease in children. W: *Practical pediatric otolaryngology*. Red. R.T. Cotton, Ch.M. Myer. Lippincot-Raven Publishers.
- Cauvenberge P.B. i in. (1995) The adenoid as a key in upper airway infections. *Int. J. Pediatr. Otorhinolaryngol.* 32 (suppl.), 71-80.
- Chmielik M., Jakubczyk I., Wachulski B. (1997) Tonsillotomia – aspekty kliniczne i immunologiczne. *Nowa Pediatria*, 4, 2-4.
- Danielewicz J. (1956) Kilka uwag w sprawie patogenezы odczynów migdałkowych. *Otolaryngol. Pol.* 3-4, 381-387.
- Danielewicz J. (1956) O wskazaniach do usuwania migdałków. *Wiad. Lek.* 6, 311-315.
- Danielewicz J. (1954) Patogeneza wtórnych i pierwotnych odczynów pierścienia Waldeyera na podstawie badań własnych. *Pediatr. Pol.* 12, 1217-28.
- Darrow D.H., Siemens C. (2002) Indications for tonsillectomy and adenoidectomy. *Laryngoscope* 112, 6-12.
- Densert O. i in. (2001) Tonsillotomy in children with tonsillar hypertrophy. *Acta Otolaryngol.* 121, 854-858.
- Deutsh E.S. (1996) Tonsillectomy and adenoidectomy, changing indications. *Ped. Clin. North Am.* 43, 1319-38.
- Guire N.G. (1966) A method of guillotine tonsillectomy with an historical review. *J. Otol. Laryngol.* 81, 187-195.
- Harley E.H. (2002) Asymmetric tonsil size in children. *Arch. Otolaryngol. Head Neck Surg.* 128, 767-769.
- Hermanowski M. (1999) Immunologia migdałków. W: *Postępy w rozpoznawaniu i leczeniu chorób górnych dróg oddechowych o podłożu immunologicznym*. Red. A. Ligęziński, D. Jurkiewicz. Urban and Partner, Wrocław.
- Homer J.J. i in. (2000) Tonsillectomy by guillotine is less painful than by dissection. *Int. J. Pediatr. Otorhinolaryngol.* 52, 25-29.
- Hultcrantz E., Linder A., Markstrom A. (1999) Tonsillectomy or tonsillotomy a randomised study comparing postoperative pain and long term effects. *Int. J. Pediatr. Otorhinolaryngol.* 51, 171-176.
- Hultcrantz E. i in. (1991) The influence of tonsillar obstruction and tonsillectomy on facial growth and dental arch morphology. *Int. J. Pediatr. Otorhinolaryngol.* 22, 125-134.
- Kinciogullari A. i in. (2002) Is immune system influenced by adenotonsillectomy in children? *Int. J. Pediatr. Otorhinolaryngol.* 66, 251-257.
- Kerr A.I., Brodie W. (1978) Guillotine tonsillectomy: anachronism or protagism. *J. Laryngol. Otol.* 42, 315-322.
- Koltai P.J., Chan J., Younes A. (2002) Power assisted adenoidectomy: total and partial resection. *Laryngoscope* 112, 29-31.
- Koltai P.J. i in. (2002) Intracapsular partial tonsillectomy for tonsillar hypertrophy in children. *Laryngoscope* 112, 17-19.
- Linder A., Markstrom A., Hultcrantz E. (1999) Using the carbon dioxide laser for tonsillotomy in children. *Int. J. Pediatr. Otorhinolaryngol.* 50, 31-36.
- Modrzyński M. (2000) Ocena współwystępowania atopii i przerostów układu chłonnego gardła u dzieci. Praca doktorska, Warszawa.
- Paradise J.L. i in. (1999) Adenoidectomy and adenotonsillectomy for recurrent acute otitis media. *JAMA* 282, 945-953.
- Paradise J.L. i in. (2000) Tonsillectomy and adenotonsillectomy for recurrent infection in moderately affected children. *Pediatrics* 110, 7-15.
- Passy V. (1994) Pathogenesis of peritonsillar abscess. *Laryngoscope* 104, 185-190.
- Paulussen C. (2000) Adenoids and tonsils, indications for surgery and immunological consequences of surgery. *Acta Otorhinolaryngol. Belg.* 54, 403-408.
- Pizzuto M., Brodsky L. (1999) Tonsylektomia i adenotomia. W: *Otorinolaryngologia dziecięca*. Red. A.J. Hotalig, J.A. Stankiewicz. Via Medica, Gdańsk.
- Raut V.V., Yung M.W. (2000) Peritonsillar abscess: the rationale for interval tonsillectomy. *Ear Nose Throat J.* 79, 206-209.
- Rodriguez K., Murray N., Guarisco J.L. (2002) Power assisted partial adenoidectomy. *Laryngoscope* 112, 26-28.
- Spinou E. i in. (2002) Tonsillectomy for biopsy in children with unilateral tonsillar enlargement. *Int. J. Pediatr. Otorhinolaryngol.* 63, 15-17.
- Takahashi H. i in. (1997) Effects of adenoidectomy on sinusitis. *Acta Otorhinolaryngol. Belg.* 51, 85-87.
- Yasar U. i in. (1992) Guillotine and dissection tonsillectomy in children. *J. Laryngol. Otol.* 106, 817-820.
- Vanderberg S.J., Heatley D.J. (1997) Efficacy of adenoidectomy in relieving symptoms of chronic sinusitis in children. *Arch. Otolaryngol. Head Neck Surg.* 123, 675-678.
- Wake M., Glossop P. (1989) Guillotine and dissection tonsillectomy compared. *J. Laryngol. Otol.* 103, 588-591.
- Weligodapola G.S. (1983) Comparative study of tonsillectomy performed by guillotine and dissection methods. *J. Laryngol. Otol.* 97, 605-606.
- Wolf M. i in. (1988) Peritonsillar abscess in children and its indication for tonsillectomy. *Int. J. Pediatr. Otorhinolaryngol.* 16, 113-117.
- Zawadzka-Głós L. (1997) Przerost migdałków podniebiennych a niektóre parametry odpowiedzi immunologicznej u dzieci. Praca doktorska. Warszawa.
- Zielenik-Jurkiewicz B., Jurkiewicz D. (2002) Implication of immunological abnormalities after adenotonsillotomy. *Int. J. Pediatr. Otorhinolaryngol.* 64, 127-132.

BRODAWCZAKI KRTANI U DZIECI

prof. dr hab. med. Mieczysław Chmielik
dr med. Małgorzata Dębska
lek. Anna Gabryszewska

LARYNGEAL PAPILLOMAS IN CHILDREN

Laryngeal papillomas in children constitute a disease of viral etiology caused by Human Papilloma Virus. Even though the changes are histologically benign, their exzofitic growth may lead to a critical airway obstruction and a child's suffocation. Due to the tendency to recur, lack of causal treatment, and risk of malignancy the optimal method of treating this condition is still being sought. The study presents methods applied nowadays in treatment of laryngeal papillomas; especially it concentrates on a classical papillotomy and its main advantages: diminished risk of scar formation leading to laryngeal stenosis and vocal folds injury with speech disorders.

Mag. ORL, 2003, SUPLEMENT IV, 19-24

KEY WORDS:

laryngeal papillomatosis, treatment, child

Pierwsze informacje o guzach przypominających brodawczaki krtani pochodzą z XVII wieku. Zgodnie z obowiązującymi poglądami brodawczaki krtani u dzieci są zmianami powstającymi w wyniku zakażenia wirusowego. Ich leczenie jest trudne z powodu tendencji do nawracania, wieloogniskowego występowania i rozprzestrzeniania się w obrębie dolnych dróg oddechowych. Cechą charakterystyczną brodawczaków u dzieci jest egzofityczna proliferacja komórek nabłonka. Mają one postać nieregularnych guzków o bladoróżowej barwie wyrastających bezpośrednio z błony śluzowej lub na szypule. Mimo łagodnego charakteru tych zmian, ich egzofityczny wzrost może powodować znaczne zwężenie światła drogi oddechowej i poważne, zagrażające życiu zaburzenia oddychania. Przebieg kliniczny tej patologii jest bardzo różny i trudny do przewidzenia. Najczęściej dochodzi do spontanicznej remisji zmian brodawczakowatych w wieku pokwitania. U dotkniętych nimi osób są czasem konieczne nawet wielokrotne w ciągu roku zabiegi chirurgiczne zapewniające drożność dróg oddechowych.

ETIOLOGIA

Przyczyną brodawczaków jest zakażenie wirusem brodawczaka ludzkiego (*human papilloma virus*, **HPV**). W przypadkach brodawczaków dróg oddechowych najczęściej wykrywa się podtypy 6 i 11 wirusa (Mounts i in. 1982, Gissman i in. 1983). Te same podtypy identyfikuje się u kobiet z kłykciami kończystymi sromu i rakiem szyjki macicy. Rzadziej spotyka się inne podtypy wirusa (16 i 18). U dzieci zaobserwowano częstsze występowanie podtypu 11 brodawczaka, bardziej inwazyjnego, zajmującego tchawicę i oskrzela. Wirusy HPV namnażają

się w komórkach podstawnych błony śluzowej, co powoduje ich gwałtowną proliferację. Wirus w postaci latentnej może się znajdować w makroskopowo niezmienionych tkankach, czym można tłumaczyć częste nawroty po leczeniu chirurgicznym. Do identyfikacji HPV wykorzystuje się metodę reakcji łańcuchowej polimerazy (PCR), hybrydyzację na filtrze oraz hybrydyzację metodą Southern blotting. Podczas rozpoznania oraz w przypadku zmiany przebiegu klinicznego choroby, zwłaszcza gdy zwiększa się częstość nawrotów lub zajmowane są niższe piętra układu oddechowego, zaleca się identyfikację podtypu HPV. Droga zakażenia HPV u dziecka nie jest do tej pory ostatecznie wyjaśniona. Ze względu na wykrycie tych samych podtypów HPV u kobiet z kłykciami kończystymi i u dzieci z brodawczakami krtani próbowano znaleźć związek między tymi schorzeniami. Zakłada się możliwość przeniesienia zakażenia HPV z matki na dziecko już podczas ciąży drogą krwi przez łożysko lub drogą wstępującą z narządów rodnych. W okresie okołoporodowym do zakażenia może dojść podczas przechodzenia noworodka przez drogi rodne. W żadnym z przeprowadzonych badań nie wykazano jednak bez wątpliwości, że dzieci urodzone przez matki zakażone HPV są bardziej narażone na wystąpienie brodawczaków krtani; nie udowodniono też, że cięcie cesarskie lub usunięcie kłykcin wirusowych przed porodem zmniejsza ryzyko przeniesienia zakażenia HPV na noworodka (Smith i in. 1991). Shah i in. (1986) podają, że ryzyko przeniesienia zakażenia z matki, która ma aktywne zmiany o charakterze kłykcin kończystych, na dziecko podczas porodu drogą naturalną wynosi około 1 na 400 przypadków. W dokładnej diagnostyce wykorzystuje się metody biologii molekularnej oraz histochemiczne. Bada się mechanizmy zahamowania apoptozy. Produkt genu bcl-2 w komórkach zmienionych brodawczakowato może być odpowiedzialny za nasilenie tego procesu i stymulację proliferacji komórek (Niedzielska i Kocki 2000).

OMÓWIENIE

Histologicznie brodawczaki u dzieci są zbudowane z bogato unaczynionego zrębu łącznotkankowego otoczonego przez nabłonek wielowarstwowy płaski nierogowaciejący. Błona podstawna jest zachowana, prawidłowa lub hiperplastyczna. W warstwie podśluzówkowej można stwierdzić nieznaczny naciek zapalny. Mikro-

skopowo HPV nie różnią się od brodawczaków u dorosłych, choć w tej drugiej grupie istnieje tendencja do rogowacenia oraz zdecydowanie większe ryzyko atypii, dysplazji i rozwoju raka płaskonabłonkowego. Brodawczaki u dzieci w zasadzie nie ulegają spontanicznej przemianie złośliwej, a w literaturze odnotowano jedynie sporadyczne przypadki takiej transformacji, zazwyczaj u pacjentów, u których wcześniej stosowano radioterapię oraz u których brodawczaki nie ustąpiły do okresu pokwitania.

Najczęstszym umiejscowieniem brodawczaków układu oddechowego jest krtani, a zwłaszcza rejon, gdzie nabłonek wielowarstwowy płaski graniczy z nabłonkiem urzęsionym. Są to: przedsionek krtani, szpara głośni, okolica podgłośniowa. U dzieci w około 30% przypadków (dwukrotnie częściej niż u dorosłych) brodawczaki rozprzestrzeniają się poza krtani i wtedy najczęściej obserwuje się je w gardle i na podniebieniu miękkim, w tchawicy, oskrzelach i okolicy rozdwójnienia tchawicy. Według różnych autorów zajęcie procesem brodawczakowatym dolnych dróg oddechowych może dotyczyć do 5% osób z brodawczakami typu dziecięcego (Blackledge i Anand 2000). Ponadto HPV mogą się umiejscawiać w przełyku i przedsionku nosa.

Brodawczaki mogą się rozwijać w każdym wieku, nawet w okresie niemowlęcym (Chmielik i in. 2000). Odnotowano przypadek brodawczakowatości u jednodniowego noworodka. Zmiany te najczęściej rozpoznaje się w wieku 2–3 lat, a u 75% dzieci przed ukończeniem 5. roku życia (Cripe 1990). Zapadalność na brodawczakowatość dróg oddechowych u dzieci szacuje się na około 3,6–4,3 na 100 000 (Bomholt 1988, Lindberg i Elbrond 1991, Cotton i in. 1999). Z rokowniczego punktu widzenia ważny jest wiek zachorowania. U dzieci, u których brodawczaki rozpoznano poniżej 3. roku życia, można się spodziewać większej liczby nawrotów, konieczności wielokrotnych interwencji chirurgicznych (nawet ponad 4 razy w roku) i wieloogniskowego umiejscowienia zmian na różnych piętrach krtani. Nawracające brodawczaki dróg oddechowych spotyka się również u pacjentów dorosłych. Można wyróżnić inwazyjną postać brodawczakowatości (dotycząca zarówno dorosłych, jak i dzieci), w której przypadku pacjent wymaga ponad 40 interwencji chirurgicznych w ciągu życia. Znaczenie rokownicze mają także podtyp wirusa i jego pierwotne umiejscowienie. Podtyp 11 stwa-

rza większe ryzyko częstych nawrotów i zajęcia procesem chorobowym dolnych dróg oddechowych (Rabah i in. 2001). Brodawczaki umiejscowione w okolicy podgłośniowej są obarczone ryzykiem rozwoju zmian w dolnych drogach oddechowych (Olszewski i in. 1993).

Rozwój brodawczaków jest powolny i często dziecko jest zaadaptowane do narastającego zwężenia drogi oddechowej. Najczęstszym i pierwszym objawem brodawczaków krtani jest chrypka. Brodawczaki są uznawane za drugą co do częstości przyczynę chrypki u dzieci. Charakter chrypki odzwierciedla lokalizację zmian. Objawem świadczącym o zwężeniu światła drogi oddechowej jest stridor. W różnicowaniu stridoru krtaniowego w okresie niemowlęcym, oprócz wad wrodzonych, guzków fałdów głosowych, porażenia strun głosowych, krwiała lub zwężenia okolicy podgłośniowej, należy wziąć pod uwagę także brodawczaki krtani. Jeżeli brodawczak nie jest uszypułowany, zmiana pozycji ciała dziecka nie zmienia nasilenia objawów, jak to można obserwować w laryngomalacji. Inne objawy to pochrząkiwanie, przewlekły kaszel, nawracające zapalenia płuc, zaburzenia połykania. Niekiedy dzieci są leczone z powodu niewłaściwego rozpoznania astmy oskrzelowej lub nawracającego obturacyjnego zapalenia oskrzeli. Przy znacznym zwężeniu światła krtani dołącza się stridor wdechowo-wydechowy i duszność, która narasta stopniowo, początkowo występuje przy wysiłku, a w miarę zwężania się światła drogi oddechowej – także podczas spoczynku. W przypadku wklonowania się uszypułowanego brodawczaka między struny głosowe duszność może mieć charakter ostry. Pomocne w ustaleniu rozpoznania i ocenie przedoperacyjnej może być badanie ultrasonograficzne krtani, które umożliwia ocenę ruchomości strun głosowych, szerokość głośni i okolicy podgłośniowej oraz uwidocznienie nieprawidłowych tworów. Każde dziecko z chrypką i zaburzeniami oddychania, bezdechami, sinicą, przewlekłym kaszlem, nawracającymi zapaleniami płuc powinno być poddane badaniu endoskopowemu krtani i dolnych dróg oddechowych. U młodszych i niewspółpracujących dzieci ocenę krtani umożliwia badanie bezpośrednie.

Obraz endoskopowy brodawczaków jest typowy. W diagnostyce można wykorzystać fibroskopy, ale przy podejrzeniu brodawczaków korzystne jest zastosowanie sztywnego endoskopu, który pozwala na pobranie materiału do

badania histopatologicznego i rozpoczęcie leczenia chirurgicznego. Ostateczne rozpoznanie ustala się na podstawie wyniku badania histopatologicznego.

W leczeniu chirurgicznym metodami endoskopowymi bardzo ważna jest właściwa współpraca laryngologa i anestezjologa. Dotyczy ona metody znieczulenia, materiału i rozmiaru rurki intubacyjnej, zastosowania odpowiedniej mieszanki gazów oddechowych. Rurka intubacyjna powinna mieć rozmiar jak najmniejszy, aby nie ograniczała pola operacyjnego, ale jednocześnie powinna zapewnić pacjentowi właściwą wentylację. W przypadku zastosowania lasera CO₂ nie można stosować rurek wykonanych z polichlorku winylu, a mieszanina oddechowa powinna zawierać poniżej 40% O₂, aby zminimalizować ryzyko zapłonu podczas zabiegu.

Bardzo ważne jest zapobieganie jatrogennemu rozsiewowi brodawczaków. Proces ten można ograniczyć poprzez precyzyjne wykonywanie zabiegów i unikanie mikrourazów tkanek otaczających brodawczaki. Rozsiewowi może sprzyjać przedłużona intubacja oraz tracheotomia, po której obserwowano rozprzestrzenianie się zmian brodawczakowatych do dolnych dróg oddechowych i w okolicę stomy. Z tego względu zabieg ten powinien być ograniczony tylko do przypadków bezwzględnie tego wymagających. Ponadto ważne jest leczenie współistniejącego refluksu żołądkowo-przełykowego, gdyż drażniony przez kwaśną treść urzęsiony nabłonek dróg oddechowych może ulegać metaplazji, co jest bodźcem aktywującym wirusa utajonego w jego komórkach. Na przebieg schorzenia mogą mieć dodatkowy wpływ zaburzenia odporności wrodzone oraz występujące w przebiegu innych schorzeń.

Ze względu na nawrotowy charakter oraz brak metody pozwalającej na eradykację wirusa brodawczaki krtani są nadal trudnym problemem terapeutycznym. Brak jednej skutecznej metody leczniczej. Podstawowym celem leczenia, osiąganym na drodze chirurgicznej, jest utrzymanie drożności dróg oddechowych poprzez usunięcie zmian brodawczakowatych z zachowaniem prawidłowej funkcji fonacyjnej i anatomicznej krtani. Do chirurgicznych metod leczenia zalicza się: klasyczną mikrochirurgię krtani, zastosowanie lasera CO₂ (rzadziej Nd-YAG i KTP/Nd-YAG) oraz nowe metody z zastosowaniem mikronoża obrotowego (micro-

debrider) (Myer C.M. 3rd i in. 1999) i koagulacji w osłonie plazmy argonowej (APC).

Mikrochirurgia wewnątrzkrtniowa jest obecnie rutynowym postępowaniem w leczeniu operacyjnym chorób krtani jako metoda mało inwazyjna, pozwalająca na przeprowadzanie precyzyjnych zabiegów w obrębie krtani. Szczególne zastosowanie znalazła w laryngologii dziecięcej (Chmielik i in. 1997). Leczenie chirurgiczne, zwłaszcza laserem CO₂, pociąga za sobą ryzyko powstawania blizn, przepony spoidła przedniego, zaburzeń fonacyjnych i zwężenia światła krtani. Z tego względu operacje usuwania brodawczaków krtani muszą być wykonywane bardzo dokładnie, według zasad fonochirurgii. Struny głosowe są narządem bardzo wrażliwym, na którym należy wykonywać operacje oszczędzające tkankę. Należy unikać uszkodzenia przestrzeni Reinckego i mięśni głosowych. Powikłania fonacyjne występują z częstością 0,5–3% i wymagają rehabilitacji foniatrycznej. Brodawczaki krtani są zmianami dobrze unaczynionymi. Podczas zabiegu w obrębie krtani metodą mikrochirurgii klasycznej w polu operacyjnym występuje krwawienie, co sprawia, że precyzyjne usuwanie brodawczaków jest bardzo czasochłonne i obciążone możliwością rozsiewu brodawczaków. Podczas papillotomii klasycznej stosuje się znieczulenie ogólne z intubacją dotchawiczą. Wprowadzany laryngoskop jest unieruchamiany za pomocą wspornika piersiowego, który umieszcza się bezpośrednio na klatce piersiowej lub – w przypadku niemowląt i małych dzieci – na ramie stykowej przytwierdzonej do stołu operacyjnego. Do operowania dzieci zazwyczaj stosuje się narzędzia długości około 18 cm. Jedną z zalet papillotomii klasycznej jest to, że operatorowi posługującemu się precyzyjnymi narzędziami łatwiej jest odróżnić kruchą tkankę brodawczaka od błony śluzowej strun głosowych. Użycie kleszczyków stwarza mniejsze niż zastosowanie lasera ryzyko uszkodzenia strun głosowych prowadzącego do zaburzeń głosu i oddychania w następstwie powstawania blizn i zrostów wewnątrzkrtniowych. Jest to szczególnie istotne w przypadku niemowląt i małych dzieci, u których każda interwencja chirurgiczna w obrębie krtani wiąże się ze zwiększonym ryzykiem powstania takich zmian. W Klinice Laryngologii Dziecięcej w Warszawie w chirurgicznym leczeniu brodawczaków krtani u dzieci poniżej 10. roku życia stosuje się wyłącznie papillotomię

klasyczną. W okresie okołoperacyjnym nie podaje się rutynowo sterydów ani antybiotyków. Po zabiegu niekiedy dochodzi do znacznego obrzęku błony śluzowej dróg oddechowych i wówczas pacjent wymaga leków steroidowych. Antybiotyki znajdują zastosowanie w przypadku współistnienia zmian w obrębie dolnych dróg oddechowych i płuc. Gdy brodawczaki zajmują niższe piętra układu oddechowego, zabieg poszerza się o tracheobronchoskopię, którą wykonuje się w pierwszym etapie. Po usunięciu brodawczaków z tchawicy i oskrzeli dziecko intubuje się, a następnie w typowy sposób wykonuje się papillotomię. Dużym problemem są brodawczaki umiejscowione w drobnych oskrzelach segmentowych.

Alternatywną metodą leczenia brodawczaków krtani jest w wielu ośrodkach laryngologicznych użycie lasera CO₂. Zastosowanie lasera daje możliwość operowania w tzw. suchym polu operacyjnym, ale zbyt głęboka penetracja tkanek może grozić przebicciem ściany krtani, trwałym uszkodzeniem strun głosowych, zwłaszcza w małej krtani dziecięcej. Ze względu na zagrażające życiu powikłania mogące wystąpić po tym zabiegu konieczne jest duże doświadczenie operatora i odpowiednie przygotowanie personelu pomocniczego. Do powikłań użycia lasera należą: odma opłucnowa lub podskórna oraz wywołany laserem zapłon rurki dotchawiczej. Do mniej niebezpiecznych komplikacji po papillotomii laserowej należą: przedłużający się obrzęk krtani, dysfagia, włóknienie strun głosowych. Późniejszym powikłaniem jest zwężenie krtani na poziomie głośni (przepony w okolicy spoidła przedniego) lub zwężenie podgłośniowe. W piśmiennictwie można znaleźć doniesienia o użyciu w terapii brodawczaków krtani lasera KTP/ND:Yag i lasera argonowego.

Inną, stosunkowo nową metodą, która w sposób kontrolowany i w „suchym polu operacyjnym” pozwala usunąć brodawczaki bez uszkodzenia struktur nieobjętych patologią, jest koagulacja w atmosferze zjonizowanego argonu jako nośnika energii elektrycznej (APC). Podczas operowania krwawiących mas brodawczaków proces koagulacji automatycznie ulega samooprogramowaniu, gdy po powstaniu „wysuszonej” warstwy tkanki opór elektryczny wzrasta do wartości przerywającej pracę urządzenia. Zaletami metody koagulacji w plazmie argonowej są: uniknięcie zwęglenia tkanek, zachowanie kon-

troli nad głębokością skoagulowanej warstwy, uniknięcie możliwości przebicia ściany krtani i tchawicy, małe ryzyko przeniesienia zmian brodawczakowatych na inne struktury (metoda bezkontaktowa). Metoda APC stwarza możliwość zniszczenia podścieliska brodawczaków, a tym samym zniszczenia latentnego HPV w błonie śluzowej. Może się to przyczynić do zmniejszenia częstości nawrotów choroby (Bergler 1997, Bergler i in. 1997).

W przypadkach gdy nawroty brodawczaków są częste i wymagają powtarzania papillotomii wielokrotnie w ciągu roku, gdy zmiany rozprzestrzeniają się do dolnych dróg oddechowych lub gdy obserwuje się gwałtowne odrastanie mas brodawczakowatych, zaleca się skojarzenie leczenia chirurgicznego z farmakologicznym. Około 10% pacjentów wymaga leczenia uzupełniającego. Do najczęściej stosowanych leków należy interferon alfa. Moduluje on odpowiedź immunologiczną, a u części pacjentów zmniejsza dynamikę wzrostu brodawczaków i częstość nawrotów; obserwowano również całkowite remisje (Lusk i in. 1987). Satio i in. (1985) uznają, że skojarzone leczenie laserem CO₂ i interferonem jest najkorzystniejszym leczeniem brodawczaków typu dziecięcego. U części pacjentów z tym schorzeniem nie obserwuje się jednak korzystnych efektów nawet po 12-miesięcznym podawaniu interferonu. Terapia ta wiąże się z możliwością działań ubocznych, takich jak bóle głowy, gorączka, bóle stawowe, zwiększenie aktywności transaminaz, leukopenia, trombocytopenia, zmiany w EKG oraz drgawki gorączkowe.

W farmakologicznym leczeniu brodawczaków dróg oddechowych stosowano: acyklowir, rybawirynę, izoprinozynę, podofilinę, preparaty hormonalne, metotreksat, jednak żaden z tych preparatów nie znalazł szerszego zastosowania. Ponadto w literaturze przedstawiane są obiecujące dane dotyczące zastosowania cidofowiru, leku przeciwwirusowego stosowanego zarówno miejscowo w postaci iniekcji do mas brodawczaka, jak i podawanego ogólnie (Van Valckkenborgh 2001).

W niektórych ośrodkach laryngologicznych podejmowane są próby terapii fotodynamicznej (PDT) (Cotton i in. 1999, Derkay 2001). W metodzie tej wykorzystuje się zdolność pochodnych hematoporfiryny do pochłaniania światła i przekazywania jego energii cząsteczkom ozonu, z którego powstają toksyczne rodniki tlenowe.

Najczęściej stosowanym fotowrażliwym lekiem jest dihematoporfiryna, którą podaje się dożylnie, a następnie przeprowadza się fotoaktywację za pomocą lasera argonowego. Na podstawie przeprowadzonych dotychczas badań stwierdzono znamienne statystycznie spowolnienie wzrostu brodawczaków po zastosowaniu tej metody.

PODSUMOWNIE

Leczenie brodawczaków krtani jest nadal trudnym problemem terapeutycznym. Stosuje się różnorodne metody chirurgiczne oraz farmakologiczne. Niezależnie od zastosowanej metody obserwuje się nawroty schorzenia. Do tej pory brak skutecznego leczenia przyczynowego, a rokowanie może być poważne i zależy od wieku pacjenta, typu wirusa oraz intensywności wzrostu brodawczaków, a także od tego, czy zajęte są dolne drogi oddechowe. Według niektórych autorów korekcja układu odpornościowego oraz przyczynowe leczenie brodawczaków jako infekcji wirusowej wraz z zabiegami chirurgicznymi gwarantują prawidłowe leczenie (Bonagura i in. 1999, Snowden i in. 2001). ●

PIŚMIENNICTWO

- Bergler W. i in. (1997) The treatment of juvenile laryngeal papillomatosis with argon plasma coagulation. *Dtsch Med. Wochenschr.* 22, 122, 34-35, 1033-36.
- Bergler W. (1997) Treatment of recurrent respiratory papillomatosis with argon plasma coagulation. *J. Laryngol. Otol.* 111, 381.
- Blackledge F.A., Anand V.K. (2000) Tracheobronchial extension of recurrent respiratory papillomatosis. *Ann. Otol. Rhinol. Laryngol.* 109, 812-18.
- Bomholt A. (1988) Juvenile laryngeal papillomatosis: An epidemiological study from the Copenhagen region. *Acta. Otolaryngol. (Stock.)* 105, 367-371.
- Bonagura V.R. i in. (1999) Recurrent respiratory papillomatosis altered CD8 (+) T-cell subsets and T(H) 1/T(H) 2 cytokine imbalance. *Clin. Immunol.* 93, 302-11.
- Chmielik M., Piekarniak P., Śnieg B. (1997) Leczenie mikrochirurgiczne brodawczaków krtani. *Otolaryngol. Pol.* 51, 26-30.
- Chmielik M. i in. (2000) Brodawczaki krtani u 9-miesięcznego chłopca – opis przypadku. *Nowa Padiatria* 24, 7-8.
- Cotton R.T. i in. (1999) Recurrent respiratory papillomatosis. *Practical paediatric otolaryngology.* Lippincott-Raven Publishers, Philadelphia, 639-58.

- Cripe T.P. (1990) Human papillomavirus: Pediatric perspectives on a family of multifaceted tumorigenic pathogens. *Pediatr. Inf. Dis. J.* 9, 839-44.
- Derkay C.S. (2001) Recurrent respiratory papillomatosis. *Laryngoscope* 111, 57-69.
- Gissman H. i in. (1983) Human papilloma virus types 6 and 11 DNA sequences in genital and laryngeal papillomas and in some cervical cancer. *Proc. Natl. Acad. Sci., USA*, 50, 560-563.
- Lindeberg H., Elbrond O. (1991) Laryngeal papillomas: The epidemiology in a Danish sub-population 1965-1984. *Clin. Otolaryngol.* 15, 125-31.
- Lusk R.P., McCabe B.F., Mixon J.H. (1987) Three-year experience of treating recurrent respiratory papilloma with interferon. *Ann. Otol. Rhinol. Laryngol.* 96, 158-62.
- Mounts P., Shah K.V., Kashima H. (1982) Viral etiology of juvenile- and adult-onset squamous papilloma of the larynx. *Proc. Natl. Acad. Sci., USA*, 9, 5425-29.
- Myer C.M. 3rd i in. (1999) Use of a laryngeal micro resector system. *Laryngoscope* 109, 1165-6.
- Niedzielska G., Kocki J. (2000) Evaluation of bcl-2 gene expression in papilloma of larynx in children. *Int. J. Pediatr. Otorhinolaryngol.* 53, 25-29.
- Olszewski E. i in. (1993) Wyniki leczenia brodawczaków krtani typu dziecięcego w materiale Kliniki Otolaryngologicznej AM w Krakowie. *Otolaryngol. Pol.* 47, 237-41.
- Rabah R. i in. (2001) Human papillomavirus-1-associated recurrent respiratory papillomatosis is more aggressive than human papillomavirus-6-associated disease. *Ped. Dev. Pathol.* 4, 68-72.
- Satio R. i in. (1985) Treatment of juvenile laryngeal papilloma with combination of laser surgery and interferon. *Auris Nasus Larynx* 12, 117-24.
- Shah K. i in. (1986) Rarity of caesarean delivery in cases of juvenile onset respiratory papillomatosis. *Obstet. Gynecol.* 68, 795-99.
- Smith E.M. i in. (1991) Perinatal vertical transmission of human papillomavirus and subsequent development of respiratory tract papillomatosis. *Ann. Otol. Rhinol. Laryngol.* 100, 479-83.
- Snowden R.T. i in. (2001) The predictive value of serum interleukine in recurrent respiratory papillomatosis – a preliminary study. *Laryngoscope* 111, 404-8.
- Van Valckenborgh I. (2001) Systemic cidofovir in papillomatosis. *Clin. Infect. Dis.* 32, 62-64.

20th Congress of the European Rhinologic Society & 23rd International Symposium on Infection and Allergy of the Nose



June 19–25, 2004 ISTAMBUL – TURKEY
www.rhinology2004.org
e-mail: info@rhinology2004.org

NACZYNIAK PODGŁOŚNIOWY

Martin Bailey BSc FRCS

SUBGLOTTIC HAEMANGIOMA

Subglottic and tracheal haemangiomas are benign congenital vascular tumors. They are life-threatening because of situation in the narrowest part of the airway. The diagnosis is made by endoscopic examination under general anesthesia. MRI with contrast medium delineates the limits of the lesion. Current management options include CO₂ laser vapourisation, systemic or intra-lesional steroids, interferon alfa-2a, submucosal excision and tracheotomy. There is no correct therapy and each case must be individualised.

Mag. ORL, 2003, SUPLEMENT IV, 25-26

KEY WORDS:

subglottic haemangioma, infant, treatment

Naczyniak podgłośniowy występujący u niemowląt jest guzem złożonym z naczyń włosowatych, który powiększa się do około 1. roku życia dziecka, a następnie powoli zanika. Manifestuje się stridorem, stopniowo narastającym do 6. tygodnia życia, a potem utrzymującym się przez pierwsze 6 miesięcy życia. Typowy wygląd naczyniaka w badaniu endoskopowym to sprężysty, gruszkowaty, czerwony guz w okolicy podgłośniowej, umiejscowiony po jednej stronie (częściej po lewej niż po prawej). Większe naczyniaki czasem występują okrężnie i rzadko schodzą w dół tchawicy lub przez jej ściany przechodzą do otaczających tkanek miękkich szyi lub śródpiersia. Obraz naczyniaka jest tak charakterystyczny, że biopsja nie jest konieczna, jednak w rzadkich przypadkach budzących wątpliwości można wykonać biopsję bez obawy o kłopotliwe krwawienie, gdyż naczyniak ma budowę kapilarną. Rezonans magnetyczny jest wskazany, gdy się podejrzewa, że naczyniak wychodzi poza drogi oddechowe.

Naczyniak podgłośniowy jest zmianą zagrażającą życiu ze względu na usytuowanie w

najwęższej części dróg oddechowych; nieleczony kończy się śmiercią w 50% przypadków (Ferguson C.F., Flake C.G. 1961).

LECZENIE

Tracheotomia pomaga utrzymać drożność dróg oddechowych do czasu zaniku naczyniaka. Sebastian i Kleinsasser (1984) wykazali, że 50–70% pacjentów z naczyniakiem podgłośniowym krtani wymagało wykonania tracheotomii, a dzieci, u których zastosowano tracheotomię jako jedyną metodę leczenia, mogły być poddane dekaniulacji średnio w 17. miesiącu życia. Tracheotomia u dzieci wiąże się jednak z 1–2% śmiertelnością, a wśród poważniejszych powikłań wymienia się opóźniony rozwój mowy.

Przez lata kierowano wysiłki na rozwinięcie alternatywnych metod leczenia, które umożliwiłyby utrzymanie drożność dróg oddechowych bez konieczności tracheotomii lub pozwoliły na skrócenie czasu utrzymywania tracheostomii. Każda akceptowana metoda leczenia musi być co najmniej tak bezpieczna, jak tracheotomia, oraz pozbawiona efektów ubocznych, które mogłyby się ujawnić nawet po inwolucji naczyniaka. Takie wymagania okazały się jednak trudne do spełnienia.

Radioterapia w postaci małej dawki promieniowania zewnętrznego lub implantu (ang. *gold grain*) powoduje zanik zmiany w ciągu około 9 miesięcy, jednak zarzucono tę metodę jako zagrażającą wywołaniem raka tarczycy.

Laser CO₂ może być skuteczny, ale prawdopodobnie tylko w przypadku małych zmian. Na podstawie 10-letnich doświadczeń zespołu z Boston Children Hospital (Sie i in. 1994) stwierdzono, że tracheotomia była nieunikniona w 30% przypadków, a u 18% pacjentów rozwinęło się zwężenie podgłośniowe. Wydaje się więc, że konserwatywne leczenie laserem dużych naczyniaków nie powoduje inwolucji zmian, natomiast aplikacja dużych dawek może powodować bliznowate zwężenia. Laser KTP koaguluje tkanki na dużej głębokości, stąd obawa o powstawanie zbliznowaceń.

Senior Consultant Otolaryngologist Department of Paediatric Otolaryngology, Great Ormond Street Hospital for Children, London, UK

Steroidy podawane ogólnie powodują gwałtowną regresję większości naczynek podgłośnieowych. Powikłania terapii steroidowej, takie jak opóźnienie wzrostu czy zespół Cushinga, można zminimalizować, podając te leki co drugi dzień lub w formie przerywanych kursów, ale wtedy wymagany czas leczenia powinien wynosić od 12 do 18 miesięcy (Narcy i in. 1985). Krótkie kursy steroidami podawanymi ogólnie pozwalają utrzymać dobrą drożność dróg oddechowych do czasu planowanego ostatecznego leczenia.

Interferon alfa-2a przyniósł obiecujące rezultaty w leczeniu pacjentów z mnogimi naczyniakami dróg oddechowych (Ohlmsi in. 1994). Niestety, iniekcje podskórne należy wykonywać codziennie przez średnio 11 miesięcy. Podczas leczenia obserwowano takie efekty uboczne, jak stany gorączkowe, zwiększone stężenie transaminaz wątrobowych, neutropenia, trombocytopenia, łysienie, zmiany neurotoksyczne oraz opóźnienie wzrostu. Rozwiązaniem na przyszłość może się okazać połączenie leczenia interferonem i steroidami za względu na wspólne terapeutyczne efekty obu leków oraz możliwość zmniejszenia ich dawek, a tym samym zminimalizowanie skutków ubocznych terapii.

Iniekcje steroidowe bezpośrednio do zmiany z następczą intubacją przez 7 dni, powtarzane w zależności od potrzeb zapoczątkował Hoeve w Sophia Children Hospital w Rotterdamie (Hoeve i in. 1997). W sumie u 14 spośród 17 pacjentów (82%) leczonych tą metodą uzyskano stałą drożność dróg oddechowych średnio w 9. miesiącu życia i u żadnego z nich nie nastąpiło zwężenie podgłośniowe. Wadą metody było to, że u dzieci, u których osiągnięto terapeutyczny sukces, konieczne było wykonanie średnio 6 endoskopii z następującymi po nich 6 okresami (37 dni) intubacji w ciągu ponad 5 miesięcy. W przypadku większych naczynek czas leczenia wydłużano, co wymagało zarówno dużych nakładów finansowych, jak i cierpliwości ze strony pacjentów i ich rodziców.

Podśluzówkowe wycięcie naczyniaka wiązało się w przeszłości z komplikacjami w postaci zwężenia podgłośniowego. Jednak, jak to opisał Froehlich (Bailey i in. 1998), można tego uniknąć, łącząc wycięcie zmiany z nacięciem chrząstki pierścieniowatej w celu poszerzenia okolicy podgłośniowej. Utrzymywanie rurki intubacyjnej przez 5–10 dni po operacji pozwala na przeprowadzenie zabiegu bez konieczności tracheotomii w pierwszym etapie. Froehlich

twierdzi, że w przypadku rozległych naczynek wycięcie podśluzówkowe powinno być metodą pierwszego rzutu. W przypadku niepowodzenia leczenia naczyniaka innymi metodami zastosowanymi jako pierwsze, wycięcie podśluzówkowe staje się znacznie trudniejsze ze względu na powstałe zbliznowacenia, co w konsekwencji może być przyczyną zwężenia podgłośniowego.

WNIOSKI

Bardzo małe naczyniaki zwykle nie wymagają leczenia lub można je poddać działaniu lasera CO₂. Wydaje się, że średniej wielkości zmiany mogą być skutecznie leczone steroidami podawanymi bezpośrednio do zmiany oraz następczą intubacją, jednak w przypadku większych zmian najlepszą metodą może się okazać pierwotne podśluzówkowe wycięcie naczyniaka. Bardzo duże zmiany, zwłaszcza te o przebiegu okrężnym lub schodzące w dół tchawicy czy też przechodzące przez jej ściany do otaczających tkanek miękkich (potwierdzone badaniem za pomocą rezonansu magnetycznego), pociągają za sobą większe ryzyko zwężenia światła krtani po operacji i z tego powodu bezpieczniejsze wydaje się wykonanie tracheotomii i oczekiwanie na spontaniczną inwolucję zmiany. ●

Tłumaczenie:

lek. Małgorzata Badałek-Izdebska

PIŚMIENNICTWO

- Bailey C.M., Froehlich P., Hoeve H.L. (1998) Management of subglottic haemangioma. *J. Laryngol. Otol.* 112, 765-768.
- Ferguson C.F., Flake C.G. (1961) Subglottic haemangioma as a cause of respiratory obstruction in infants. *Ann. Otol. Rhinol. Laryngol.* 70, 1095-1112.
- Hoeve L.J., Koppers G.L., Verwoerd C.D. (1997) Management of infantile subglottic hemangioma: laser vaporization, submucous resection, intubation, or intralesional steroids. *Int. J. Ped. Otorhinolaryngol.* 42, 179-186.
- Narcy P. i in. (1985) Treatment of infantile subglottic haemangioma. A report of 49 cases. *Int. J. Ped. Otorhinolaryngol.* 9, 157-164.
- Ohlms L.A. i in. (1994) Interferon alfa-2a therapy for airway haemangiomas. *Ann. Otol. Rhinol. Laryngol.* 103, 1-8.
- Sebastian B., Kleinsasser O. (1984) Zur behandlung der kehlkopffhamangiome bei kindern. *Laryngologie, Rhinologie und Otologie (Stuttgart)* 63, 403-407.
- Sie K.C., McGill T., Healy G.B. (1994) Subglottic hemangioma: ten years experience with the carbon dioxide laser. *Ann. Otol. Rhinol. Laryngol.* 103, 167-172.

